第4回　症例検討会

平成27年11月26日

NHO熊本医療センター

石原　幸治

症例2

- 患者：　70歳代、男性
- 主訴：　3ヶ月来の耳下部の無痛性腫瘤。
  徐々に増大、多発傾向のため、
  当院紹介受診。顔面麻痺はなし。
- 検体：　耳下腺穿刺吸引

術前検査データ

生化学	
TP	6.8
T-Bil	0.8
BUN	13
Cre	1.08
Glu	78
AST	27
ALT	11
LD	192
ALP	194
CK	211
Na	140
K	4.6
Cl	9.5
CRP	0.15

血液	
WBC	44
RBC	378
Hb	13.1
HCT	39.1
MCV	103.4
MCH	34.7
MCHC	33.5
PLT	23.6

凝固	
PT	11.1(S)
	103(INR)
APTT	26(S)
	116.7(%)

MR画像

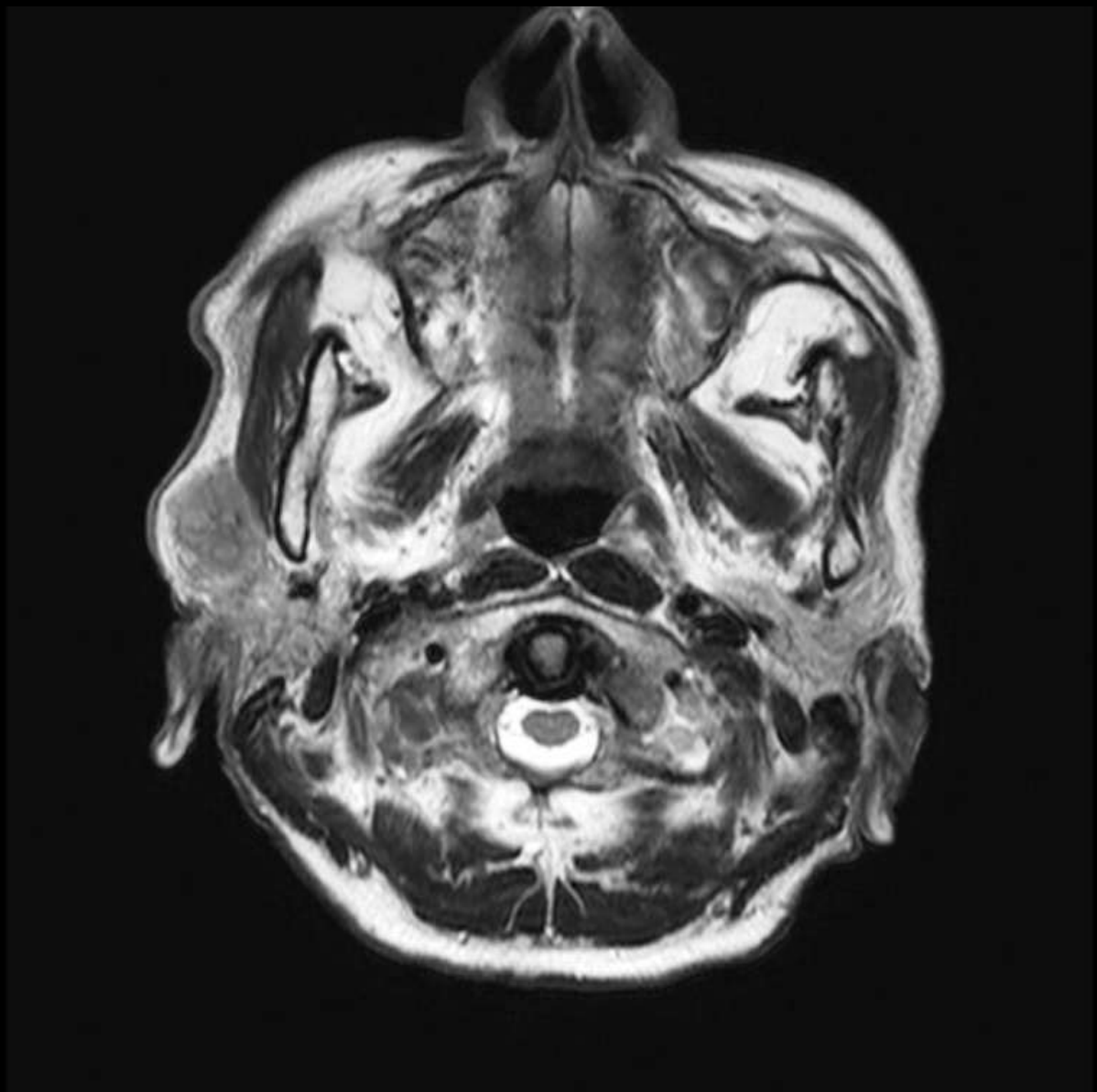

マクロ画像1



マクロ画像2

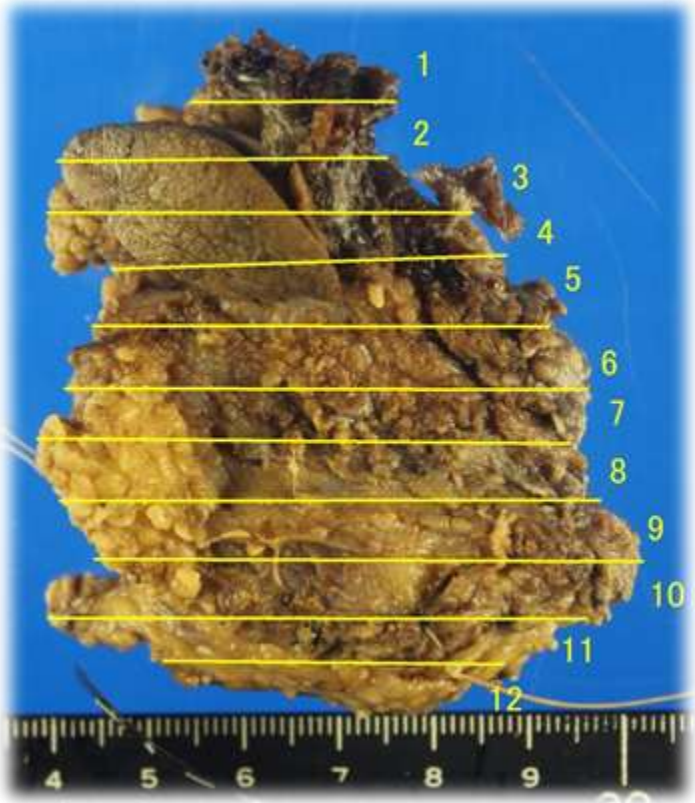



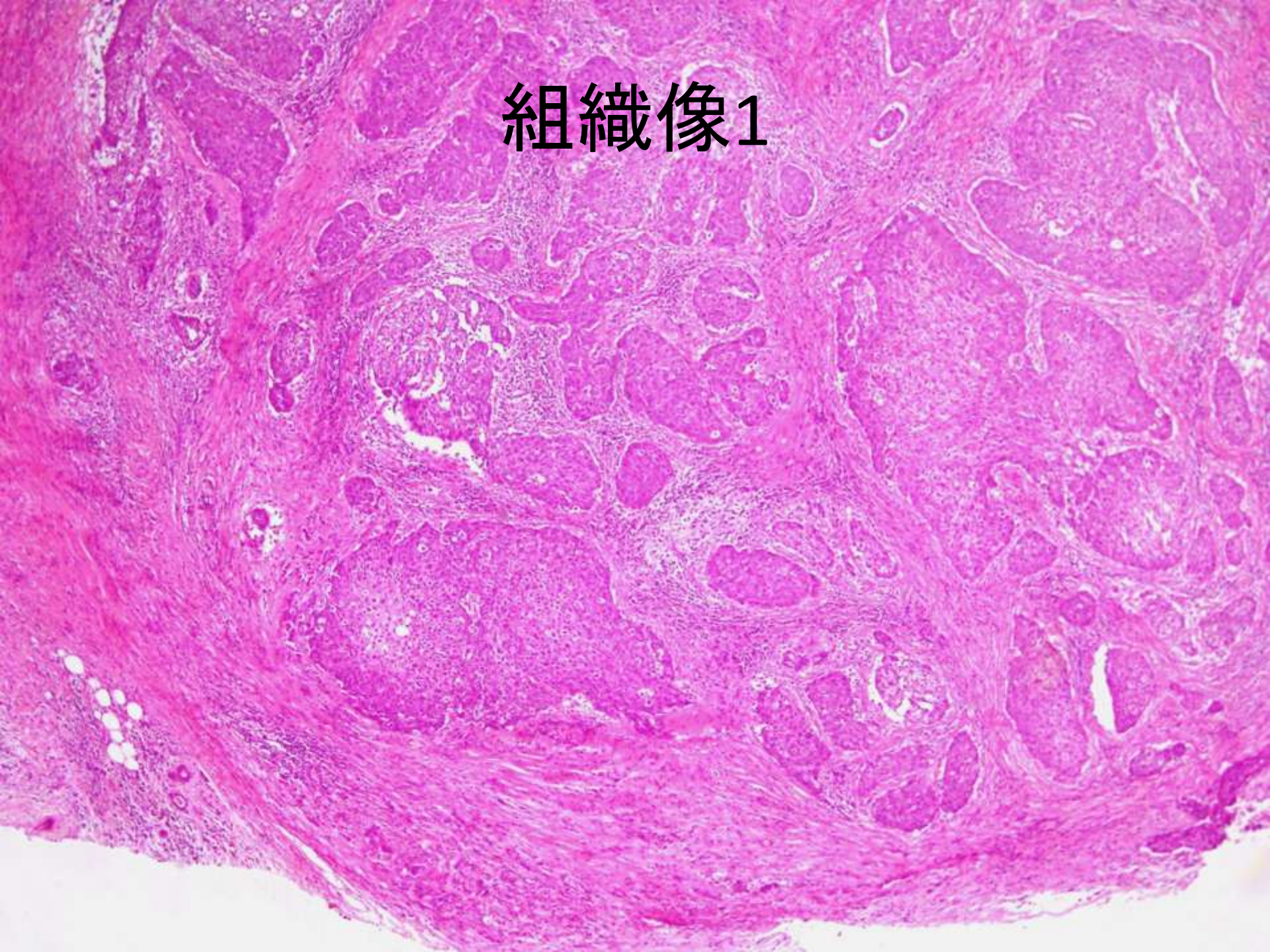
組織像1

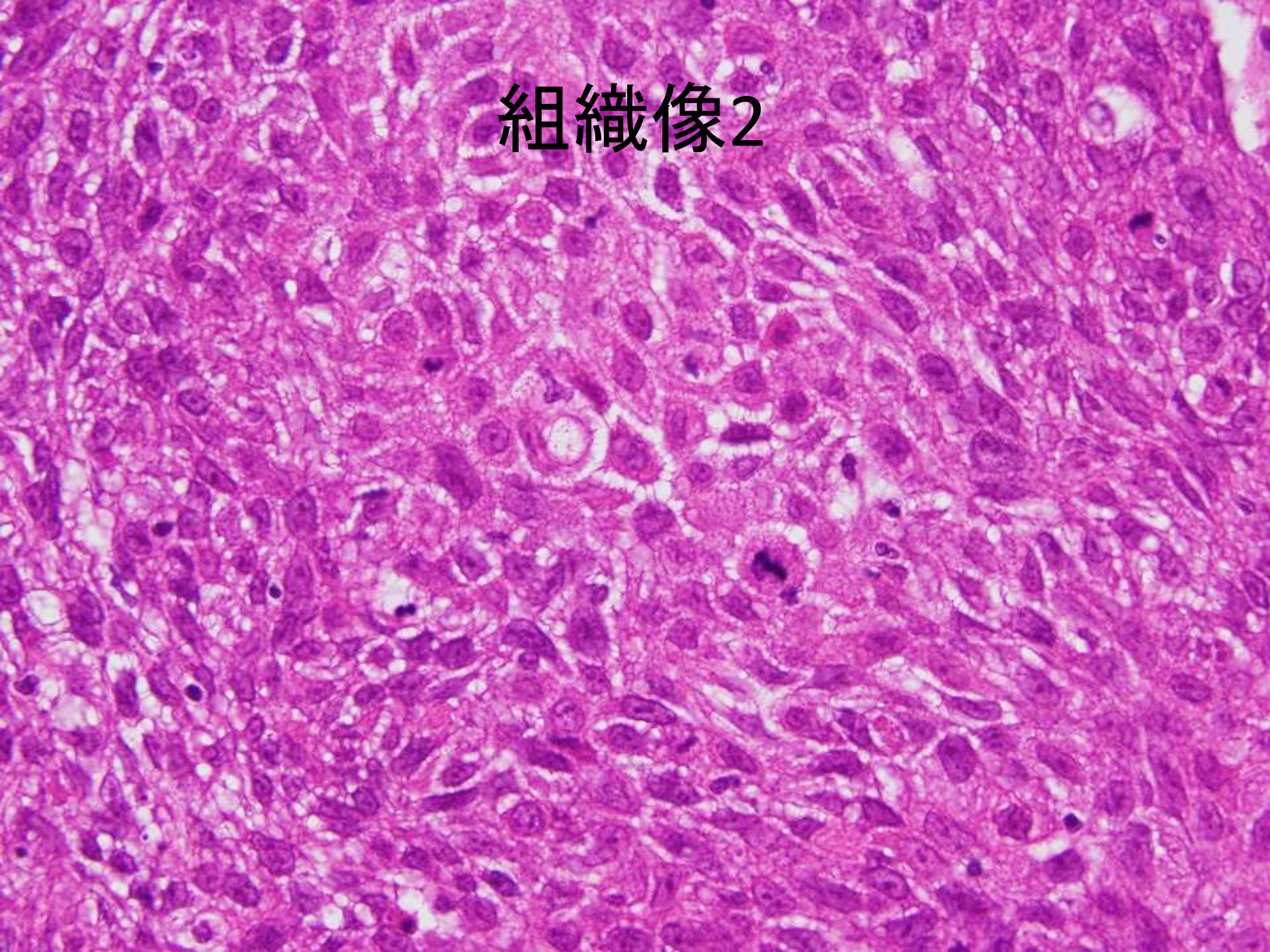
組織像2

組織像3

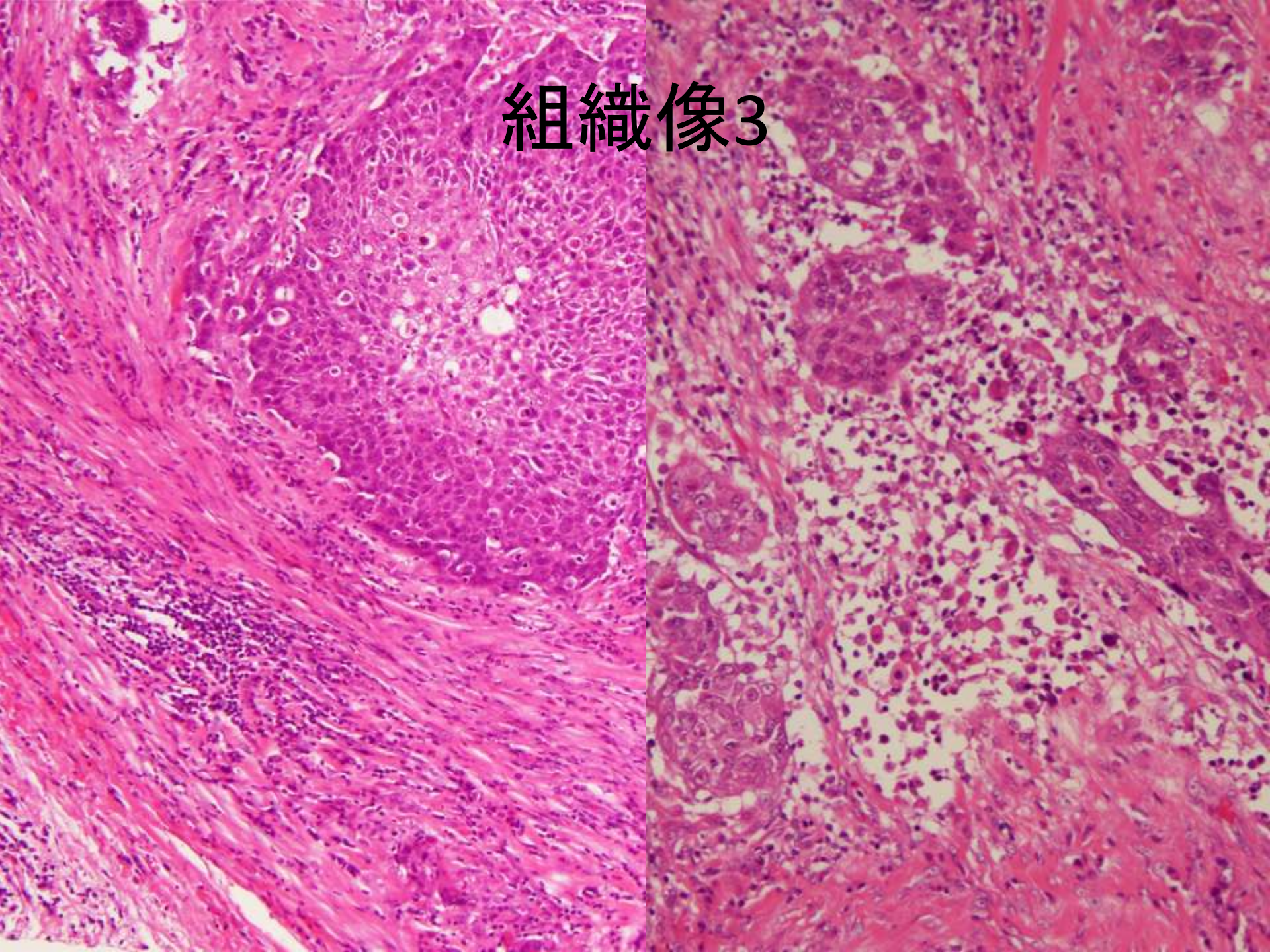

特染・免染

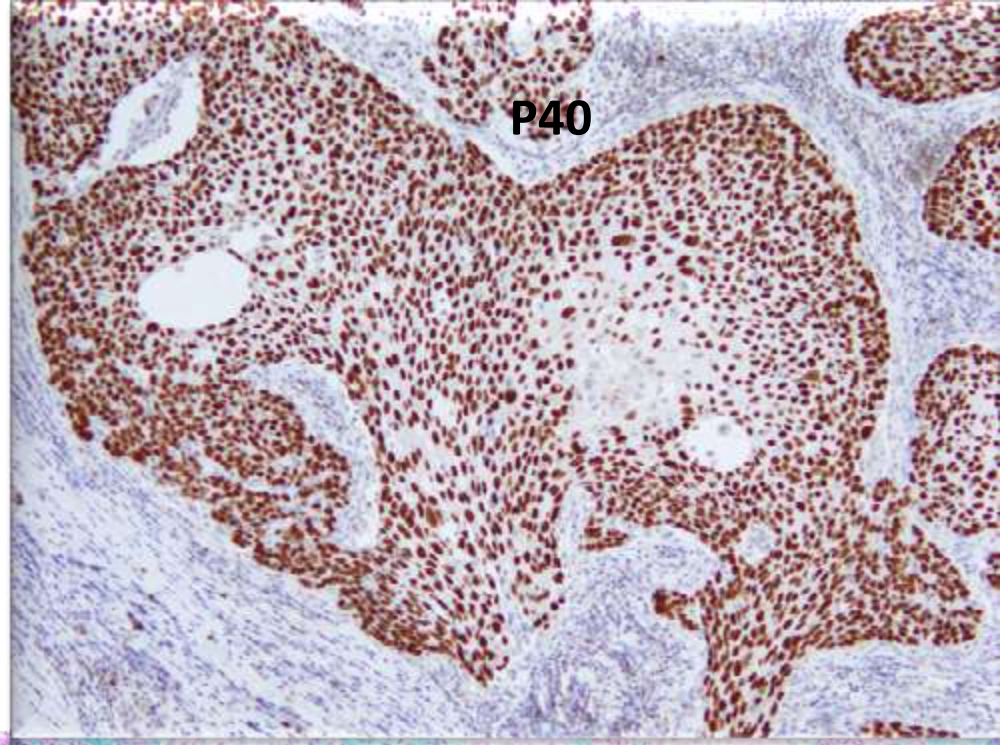

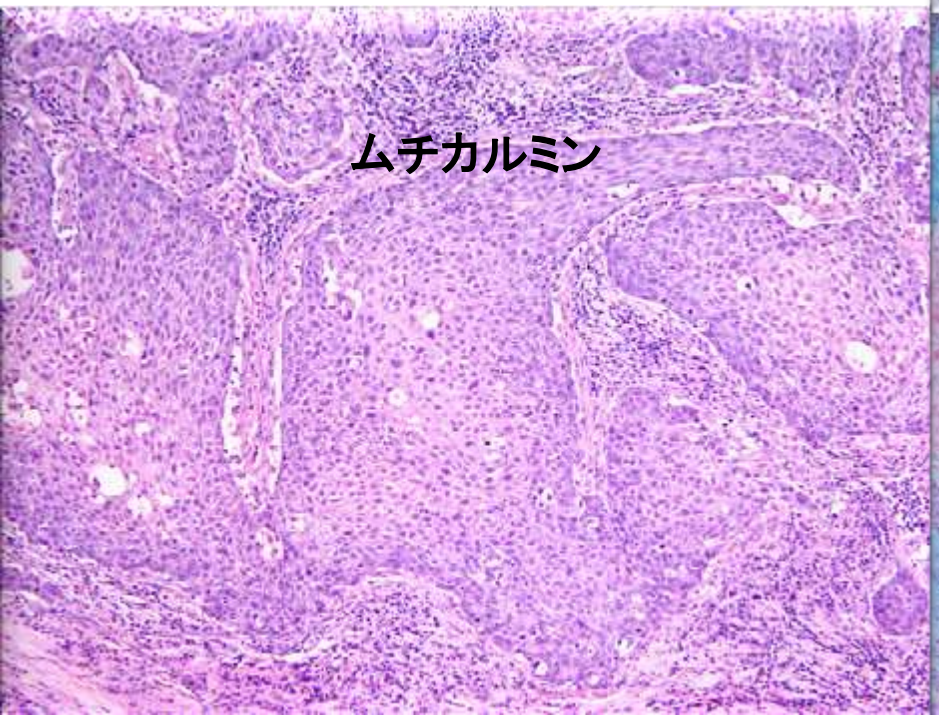

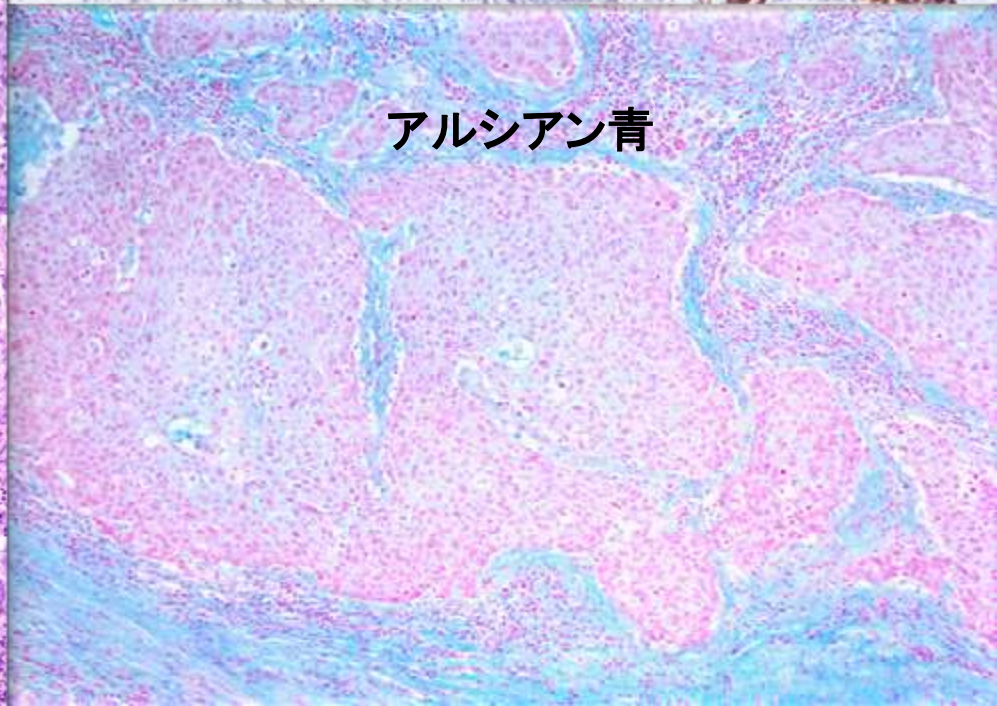

病理組織診断

Parotid gland and lymph nodes, resected:

Squamous cell carcinoma with
metastasis of the lymph nodes, and see note


細胞像1

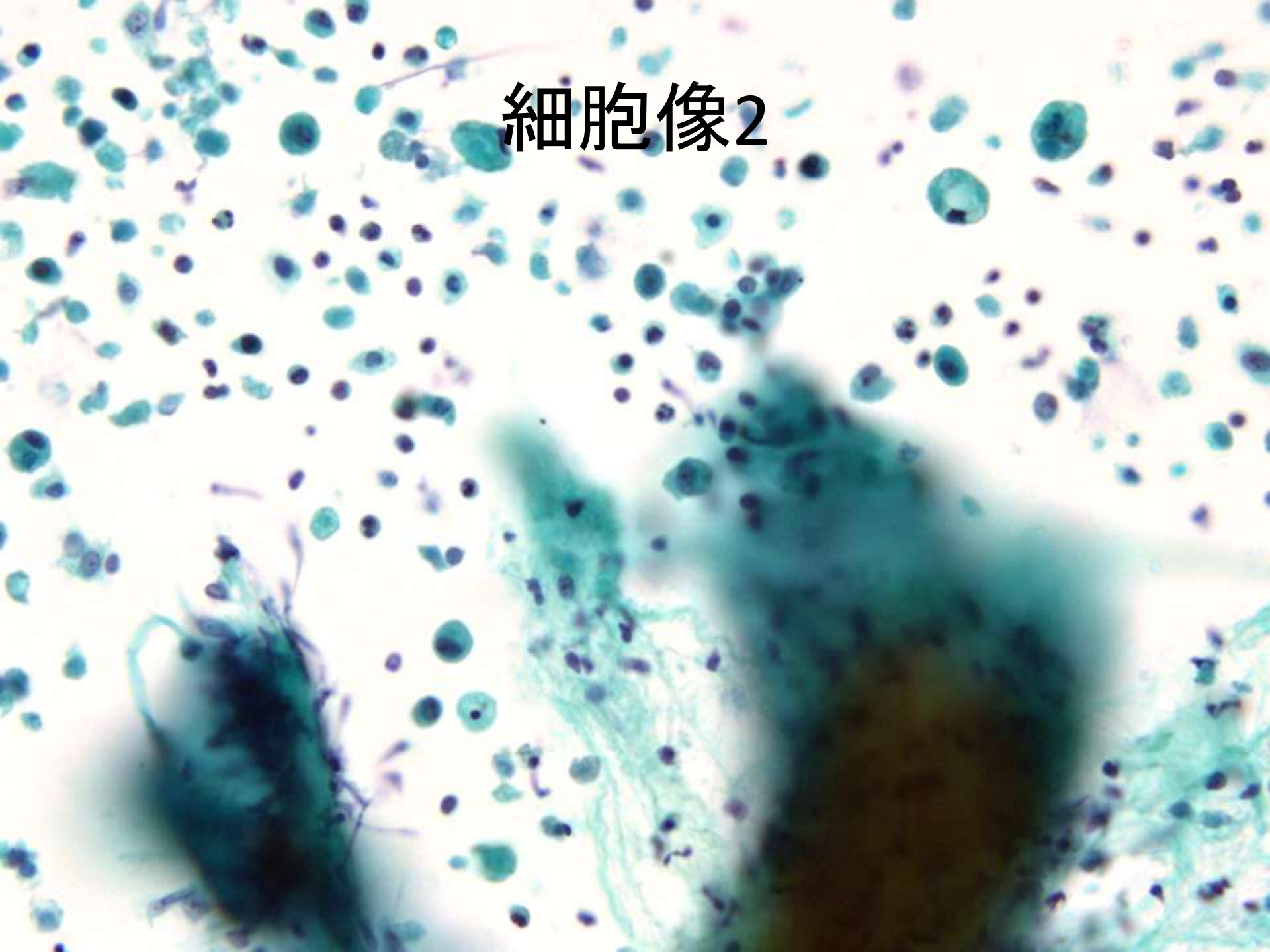
細胞像2

細胞像2

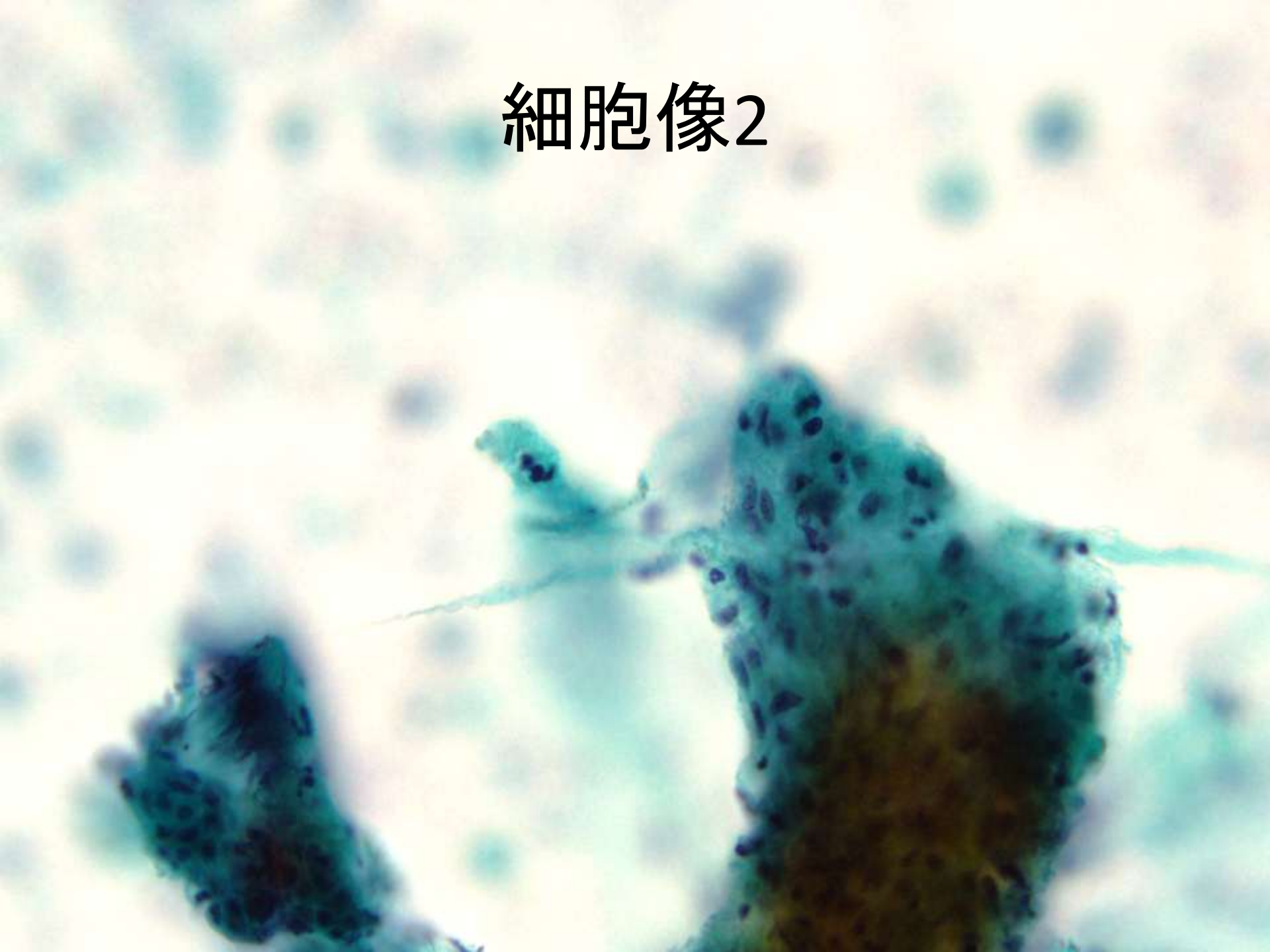

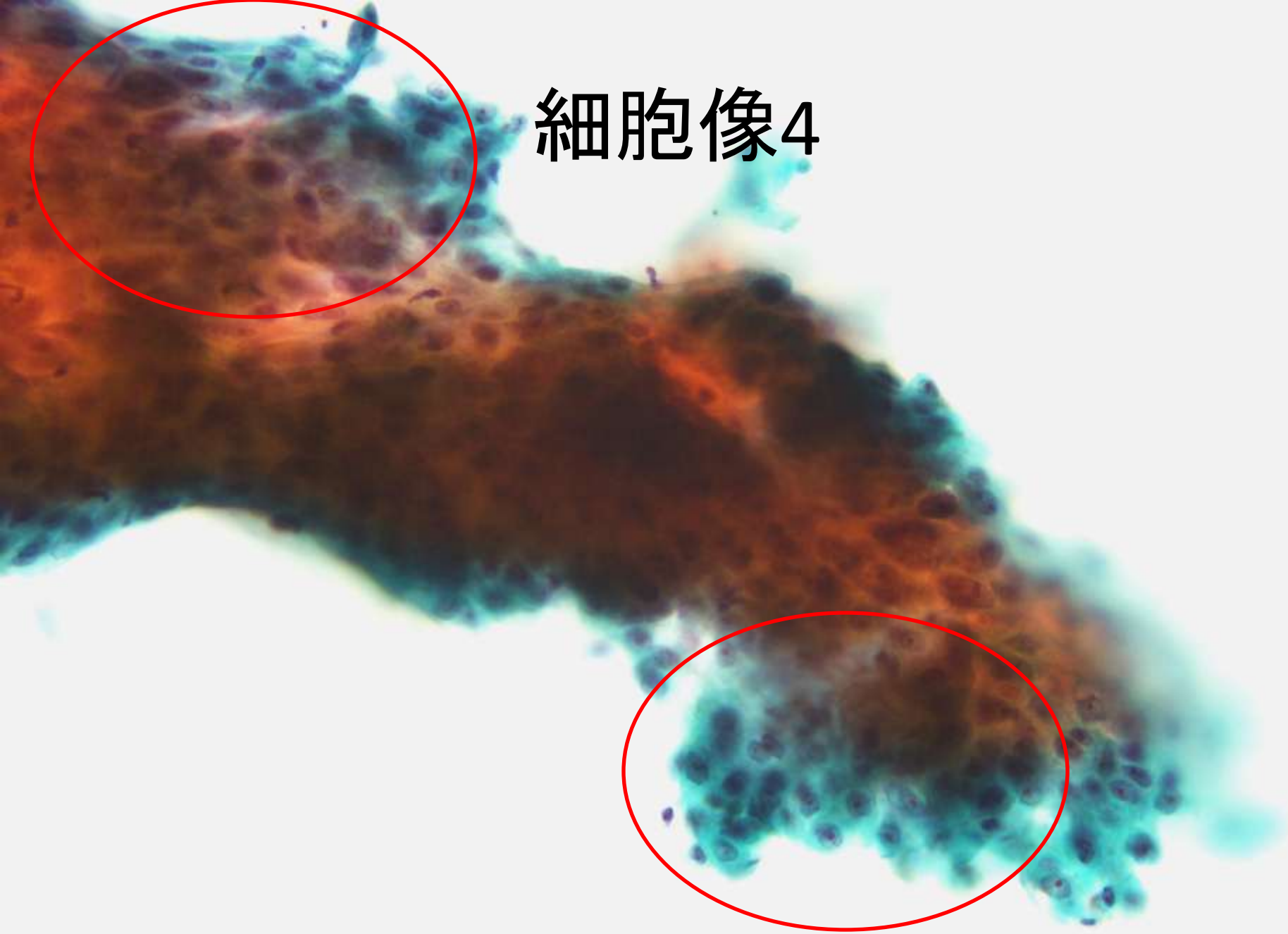
細胞像4

細胞像5

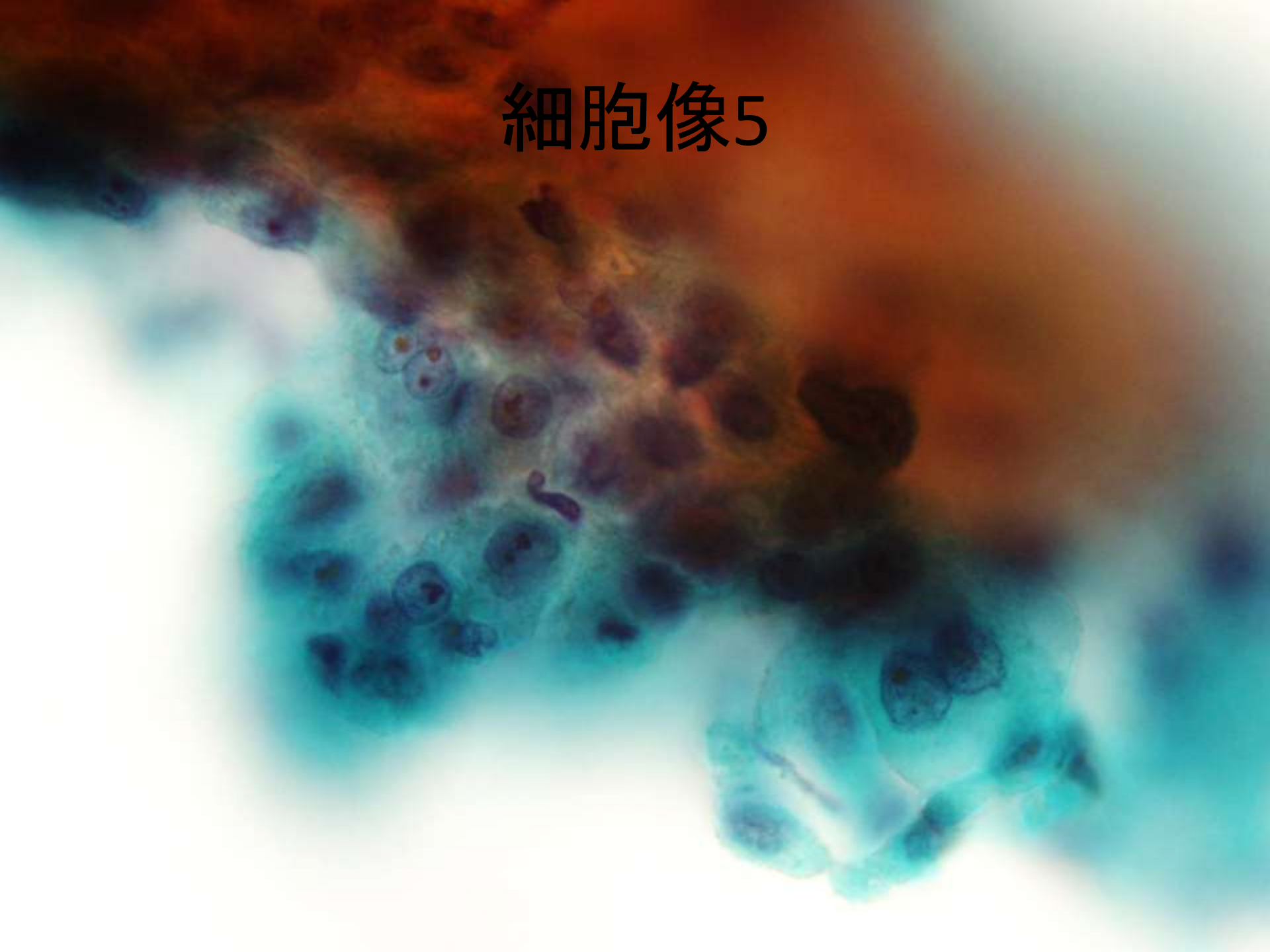

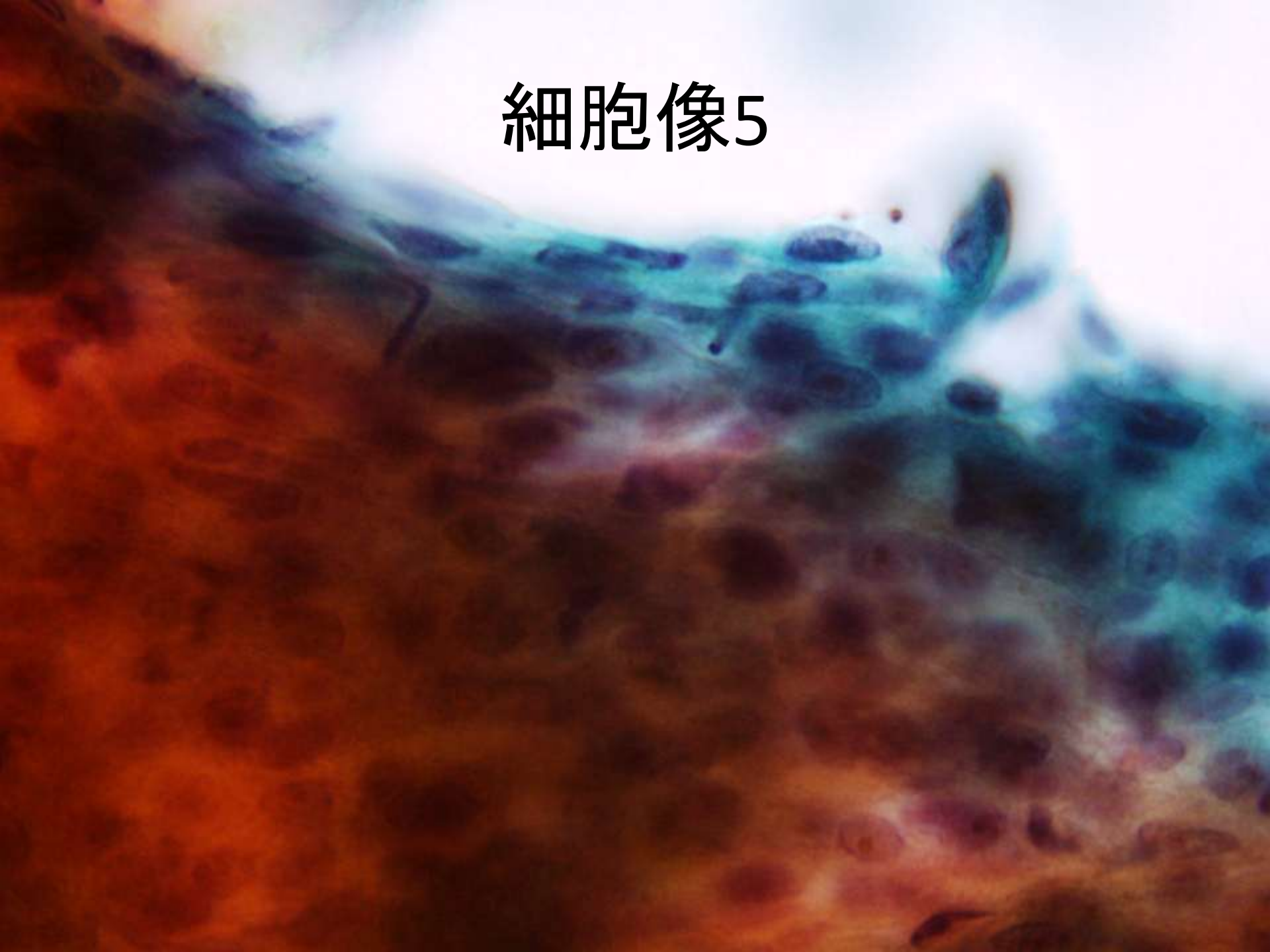
細胞像5

解答

① 多形腺腫
② ワルチン腫瘍
③ 基底細胞腺腫
④ 腺房細胞癌
⑤ 粘表皮癌
⑥ 扁平上皮癌
⑦ 腺癌

扁平上皮癌

- 原発癌は比較的稀なため、皮膚や口腔からの直接浸潤、あるいは多臓器からの転移の否定が必要。
- 高悪性度の粘表皮癌を否定する事が必要。

- 唾液腺原発では66～84%が耳下腺に発生。
- 発生頻度は報告者によって異なるが0.3～6%とされ、65歳以上の男性に後発する。
- 局所浸潤やリンパ節転移を示すが、遠隔転移は少ない。5年生存率は50%。

扁平上皮癌



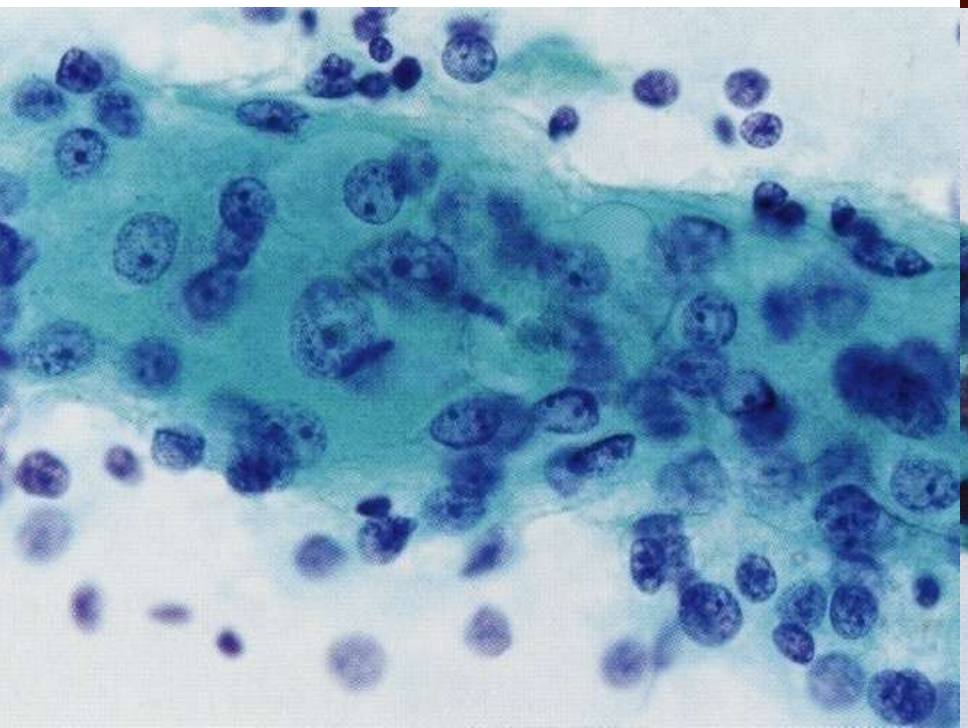

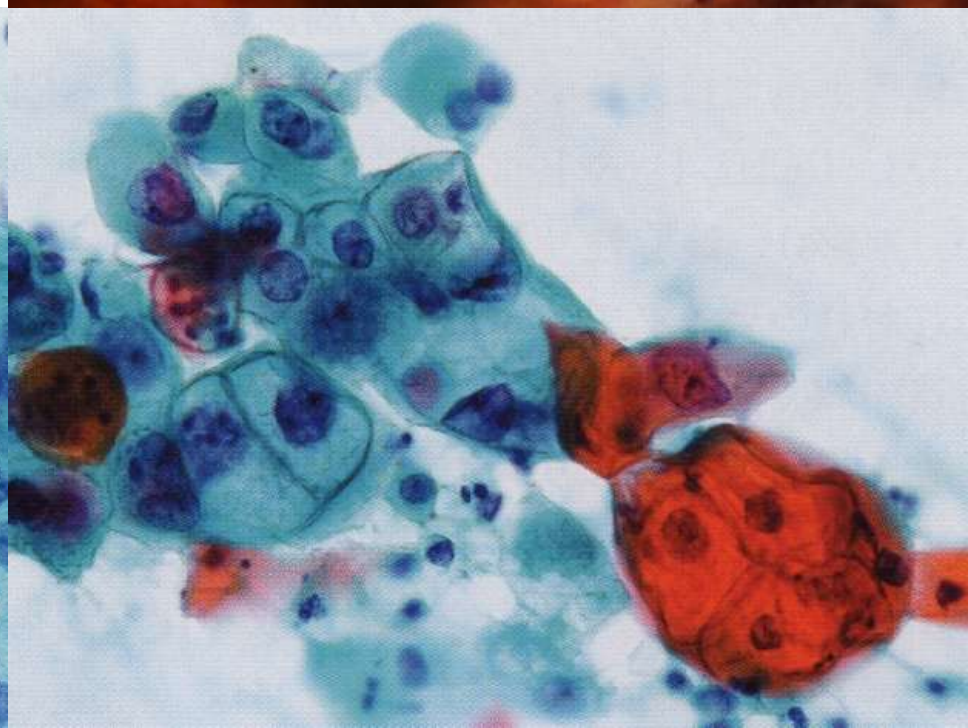

多形腺腫

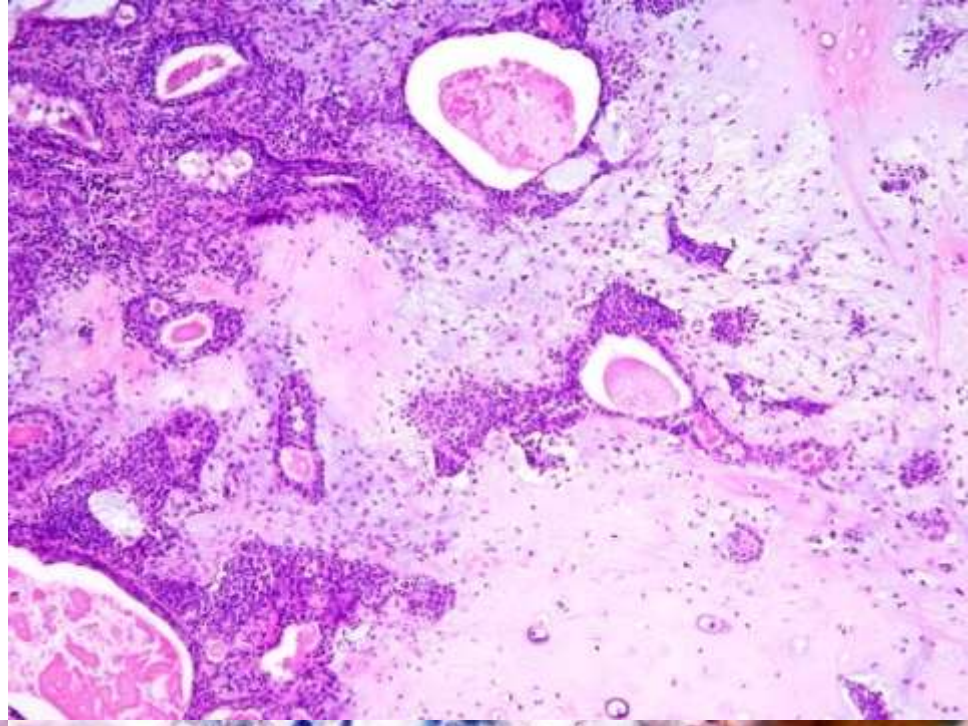

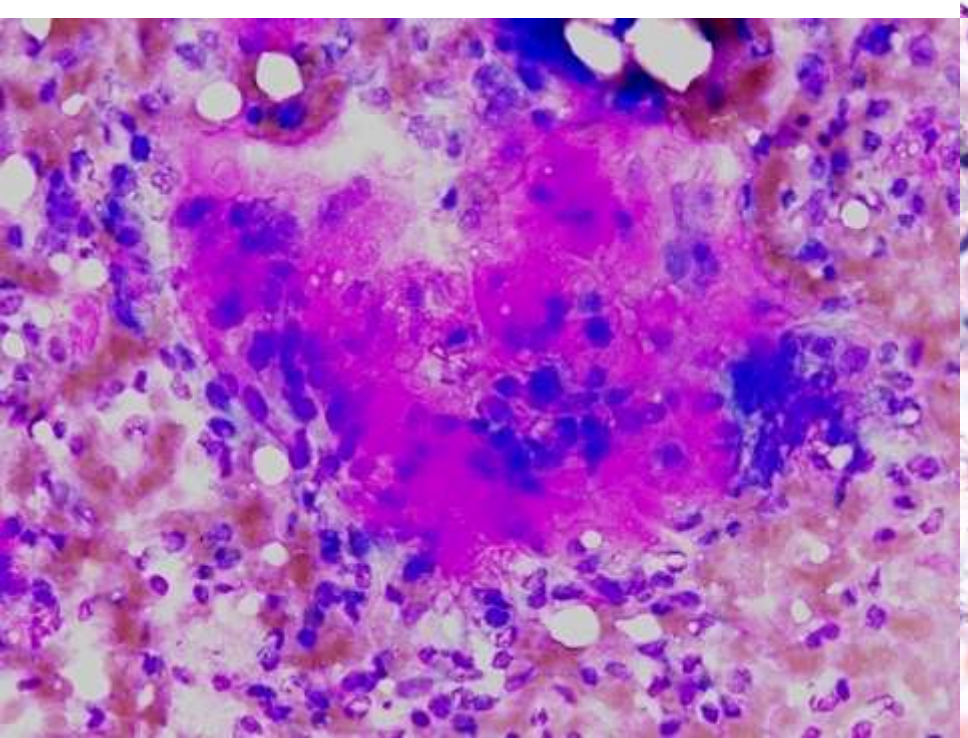

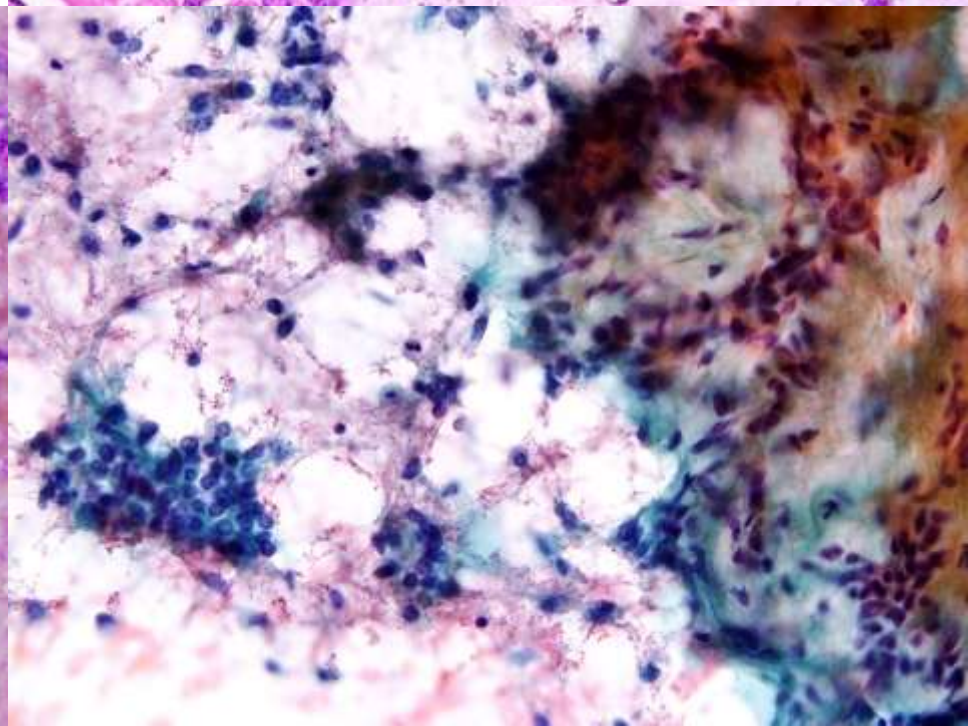

ワルチン腫瘍

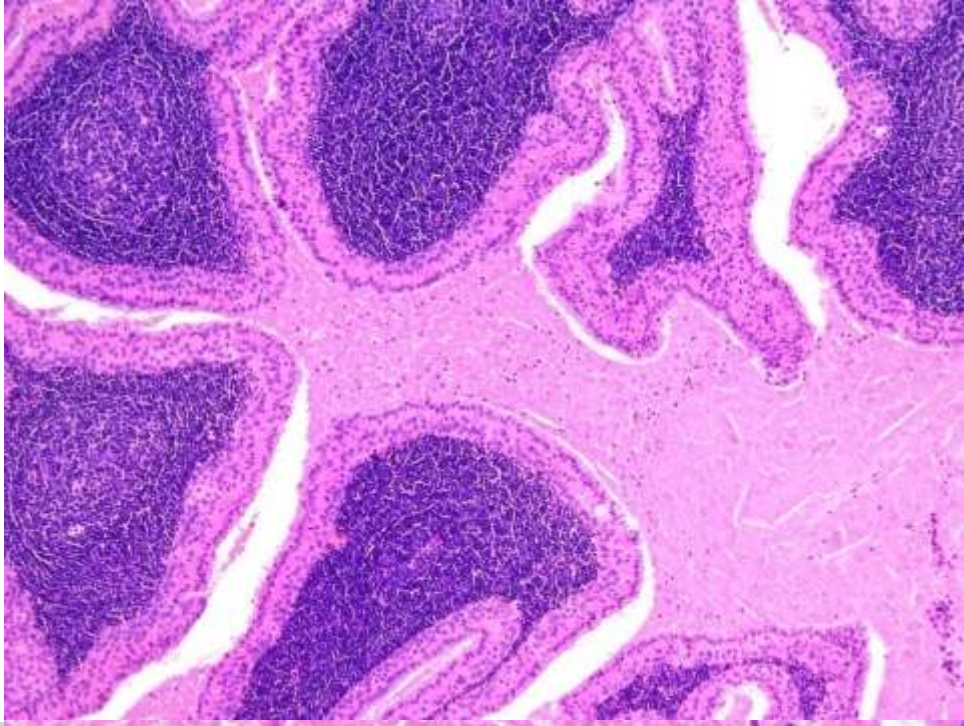

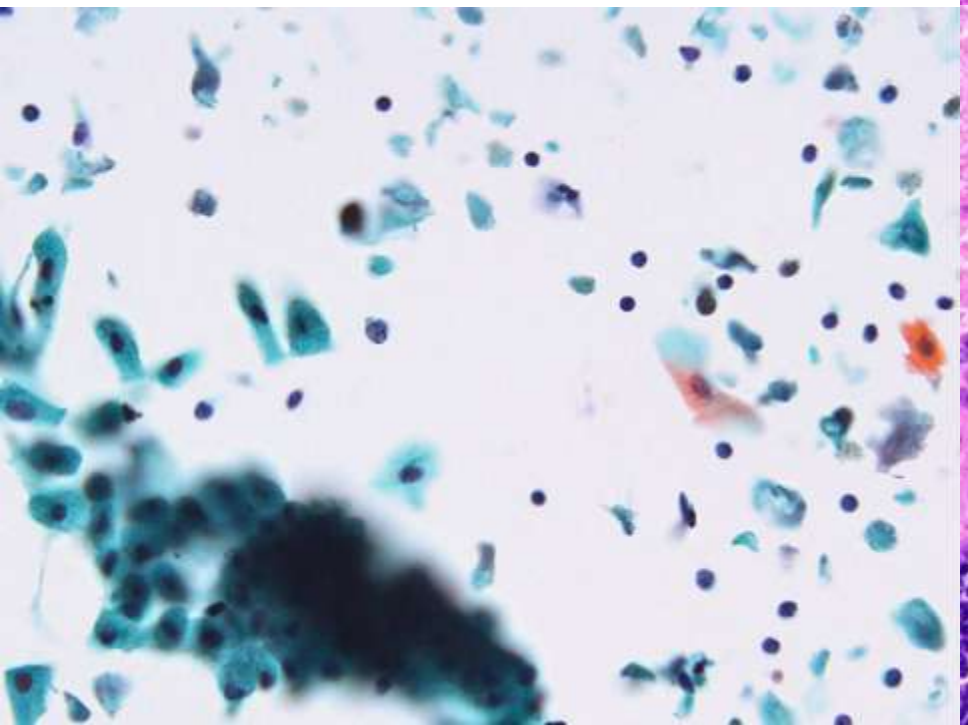

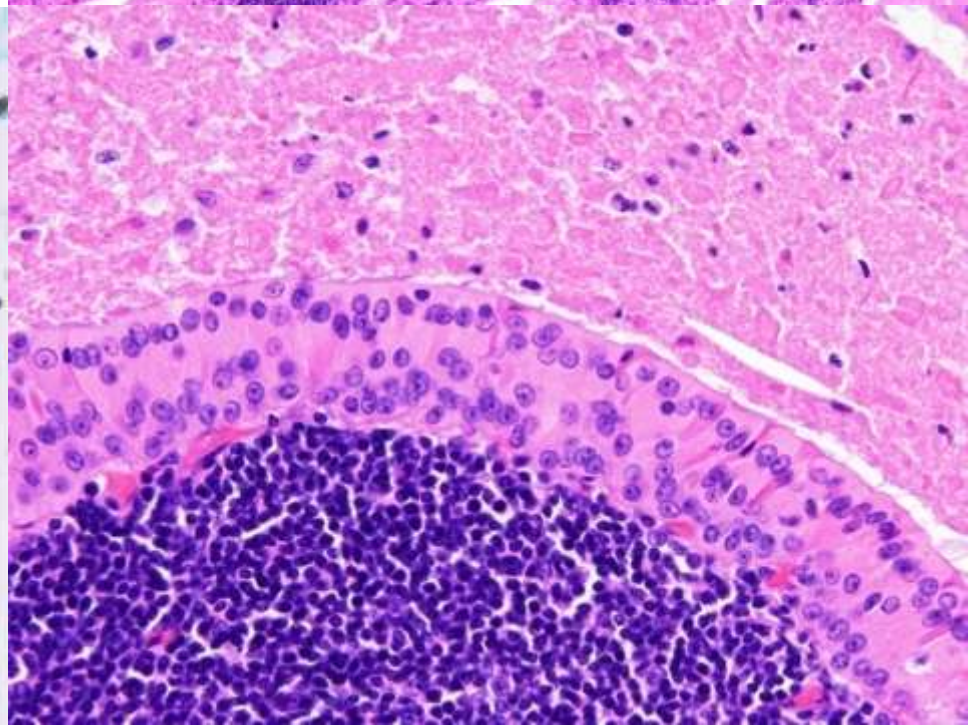

基底細胞腺腫

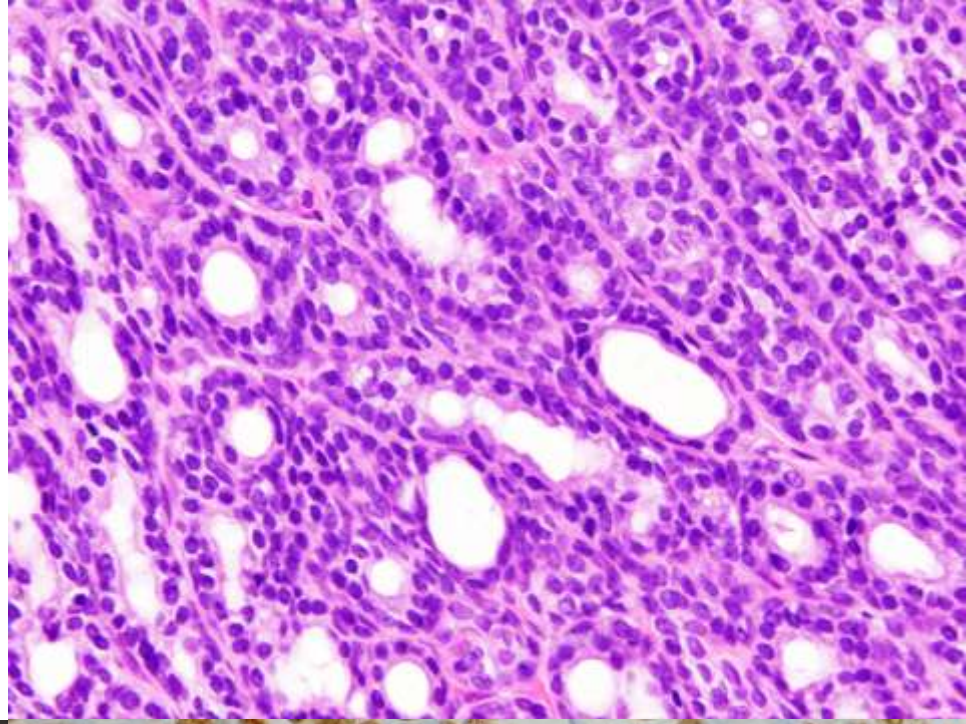

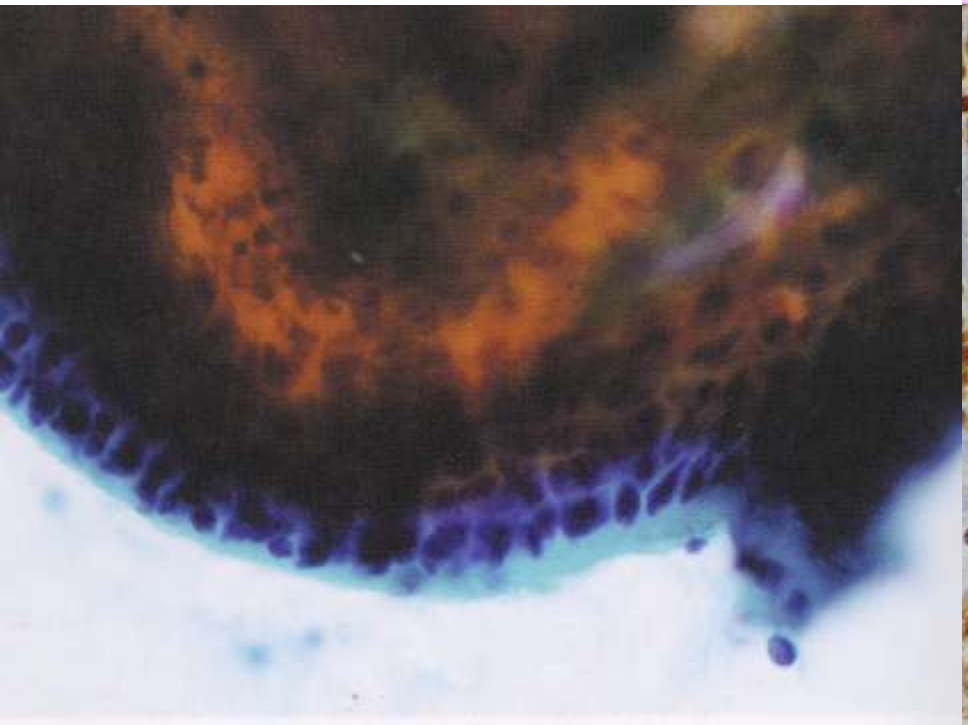

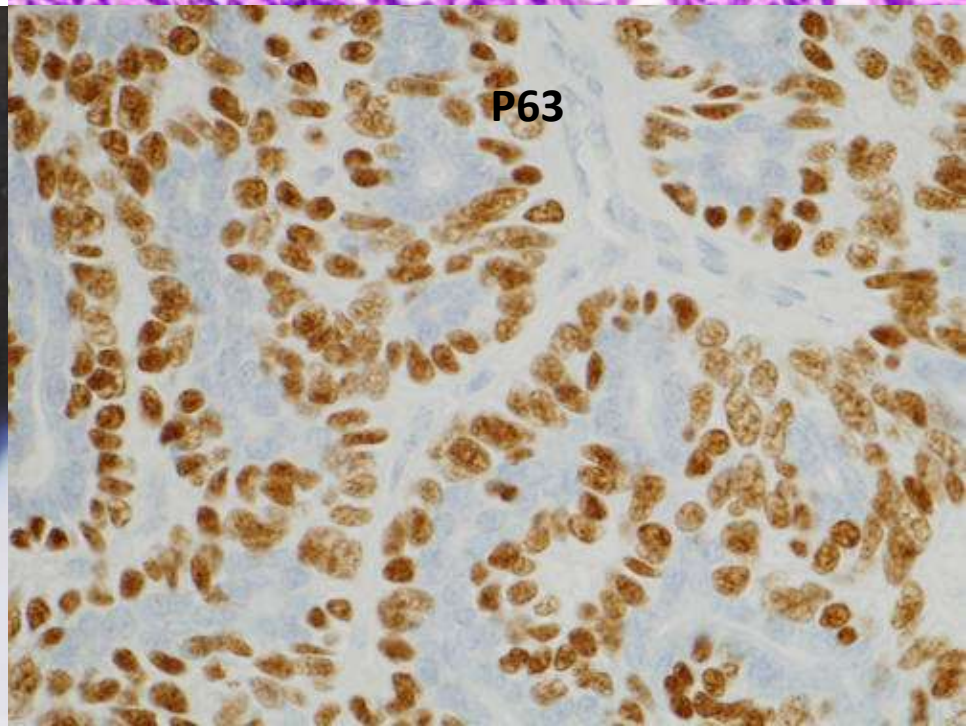

腺房細胞癌（濾胞型）

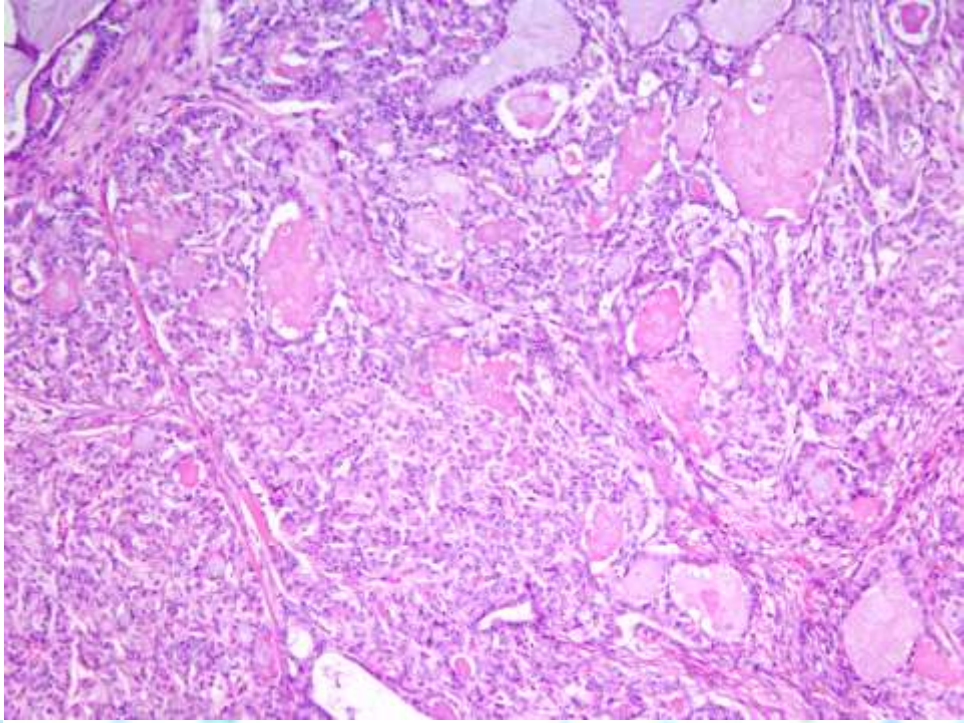

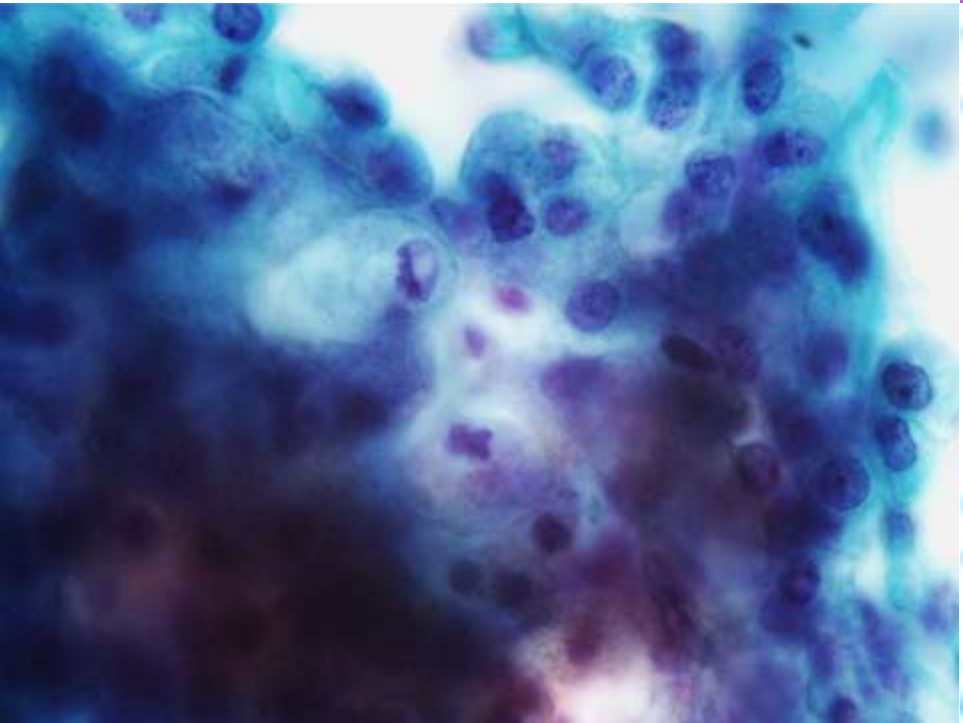

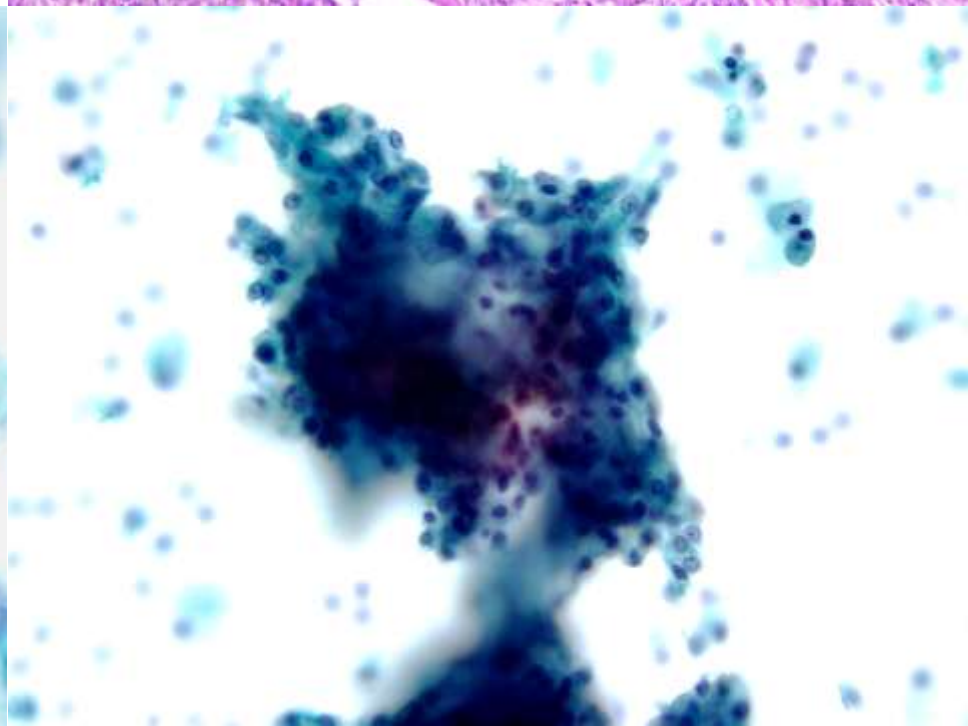

粘表皮癌
（低異型度）

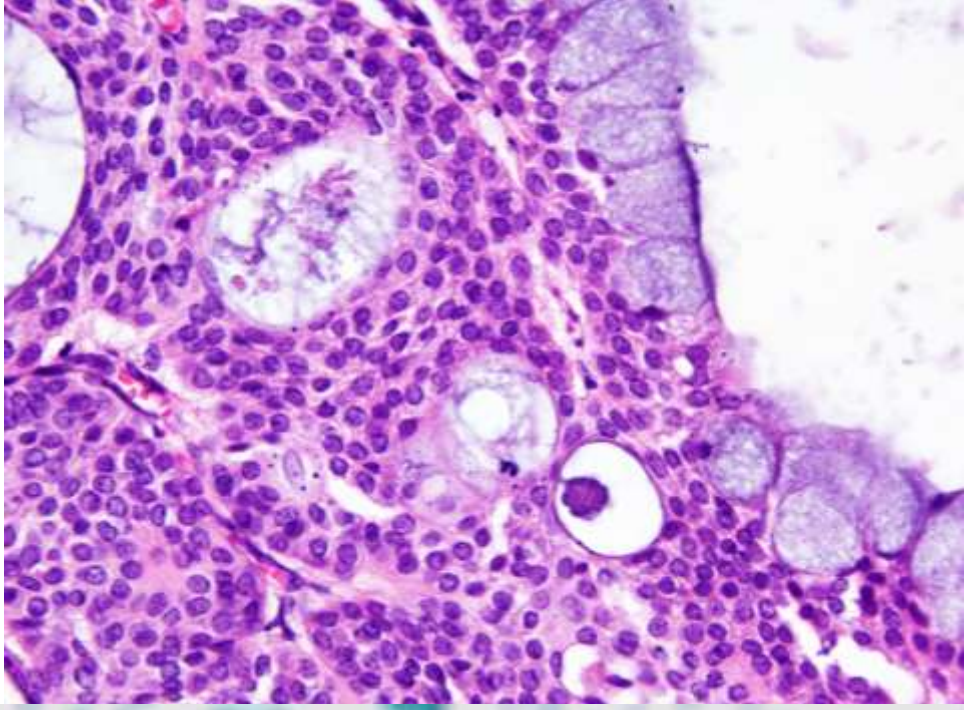

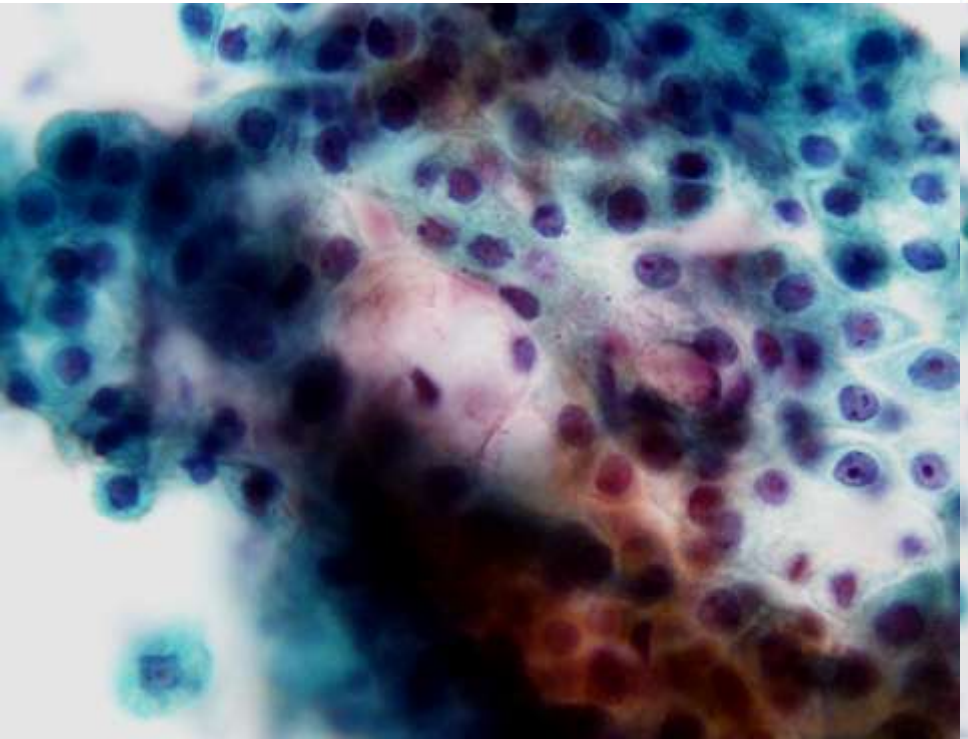

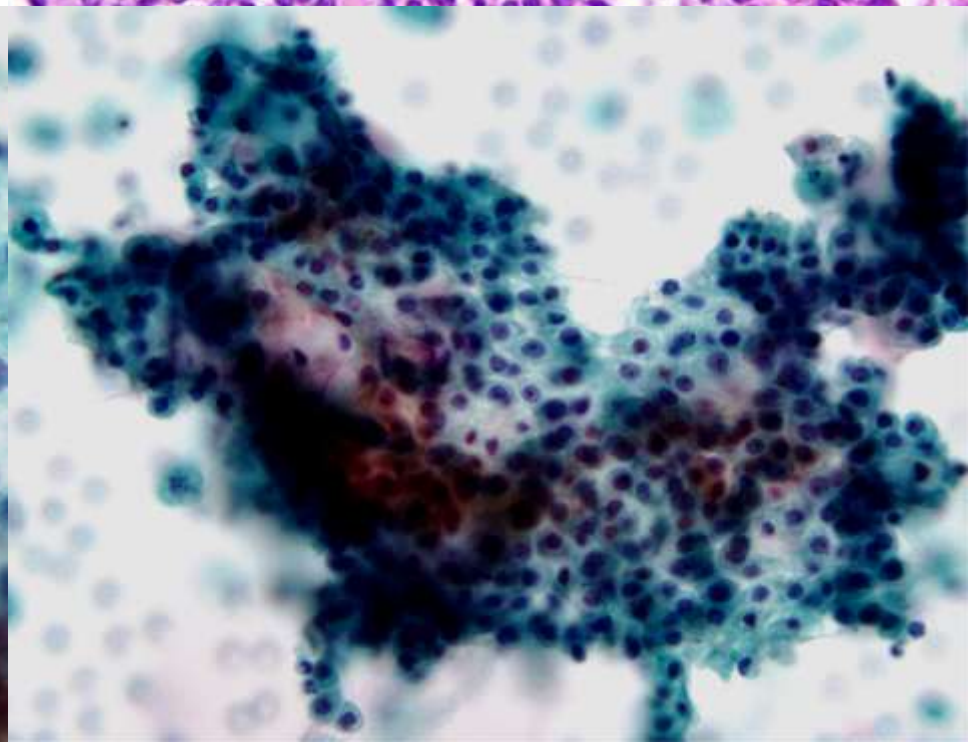

粘表皮癌
（高悪性度）

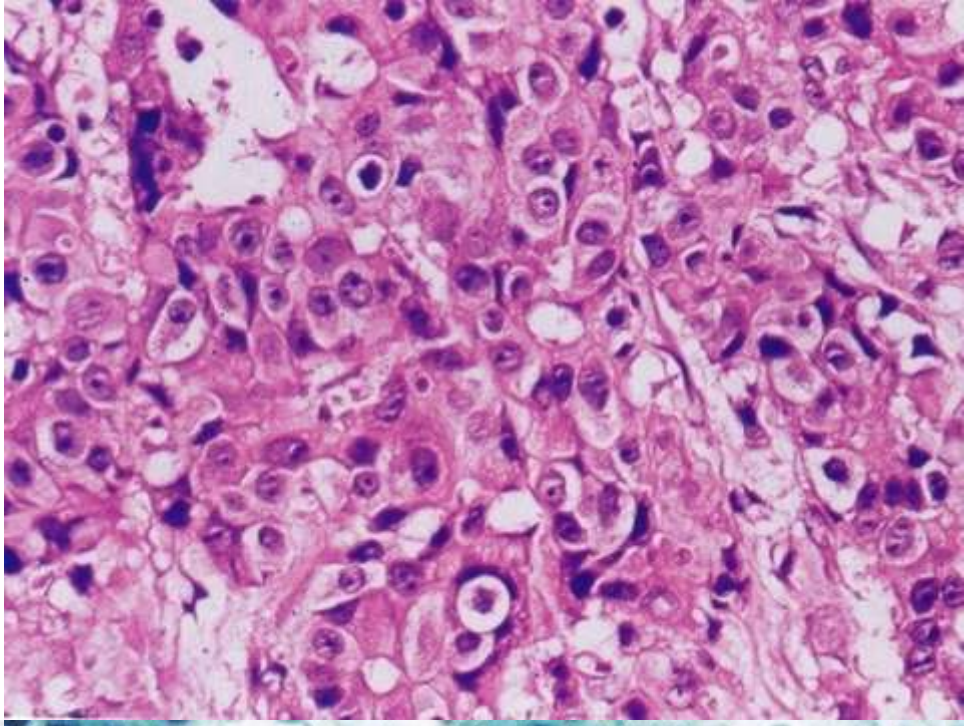

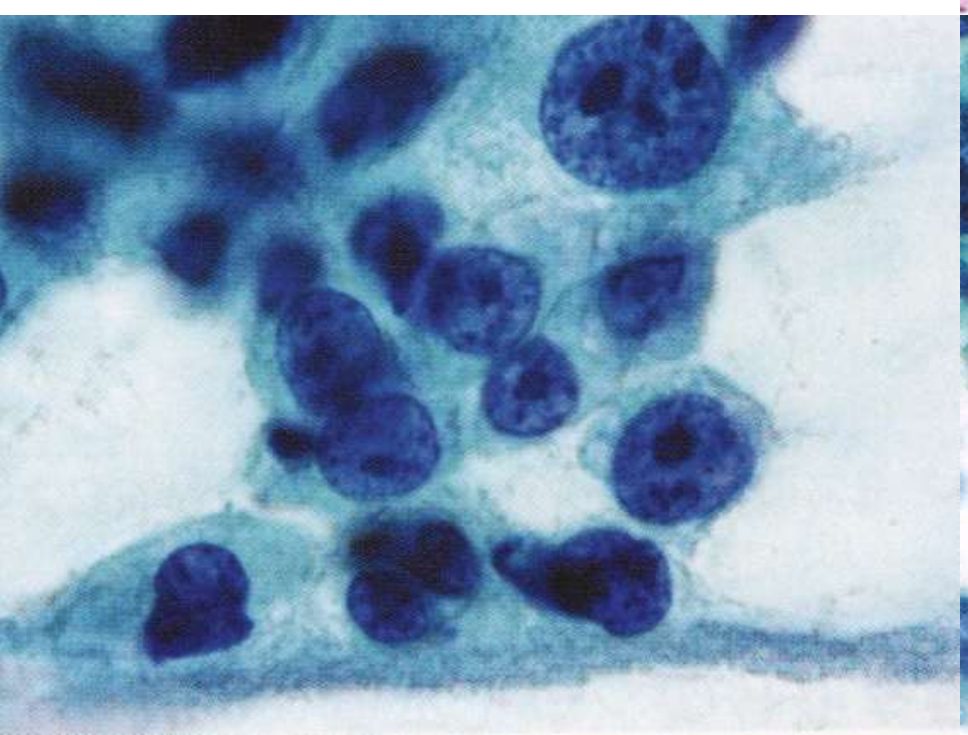

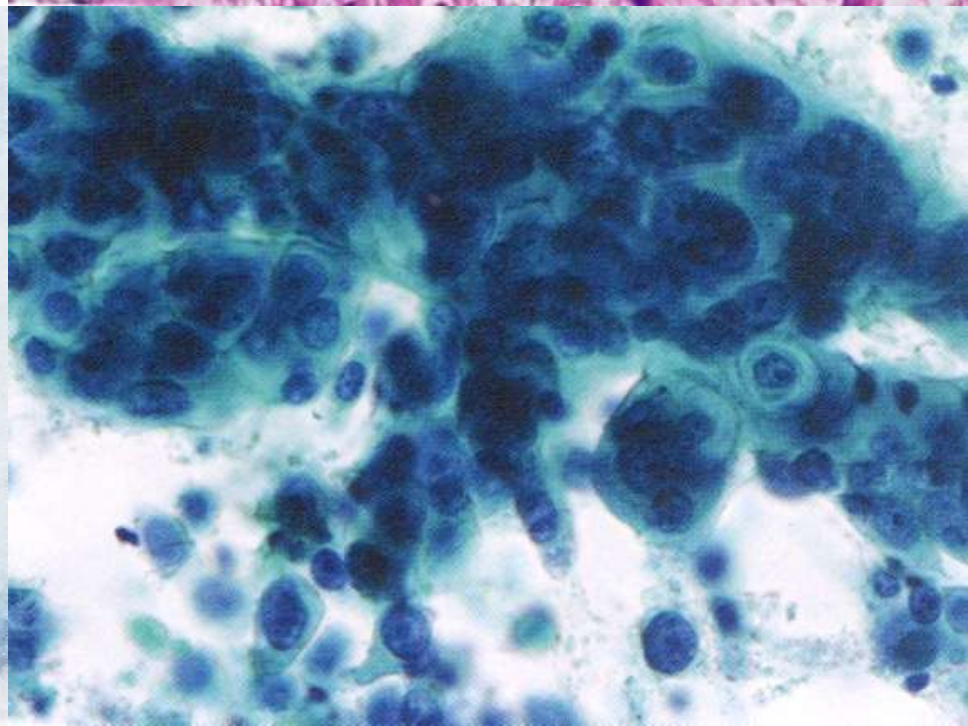

腺様嚢胞癌
（低悪性度）

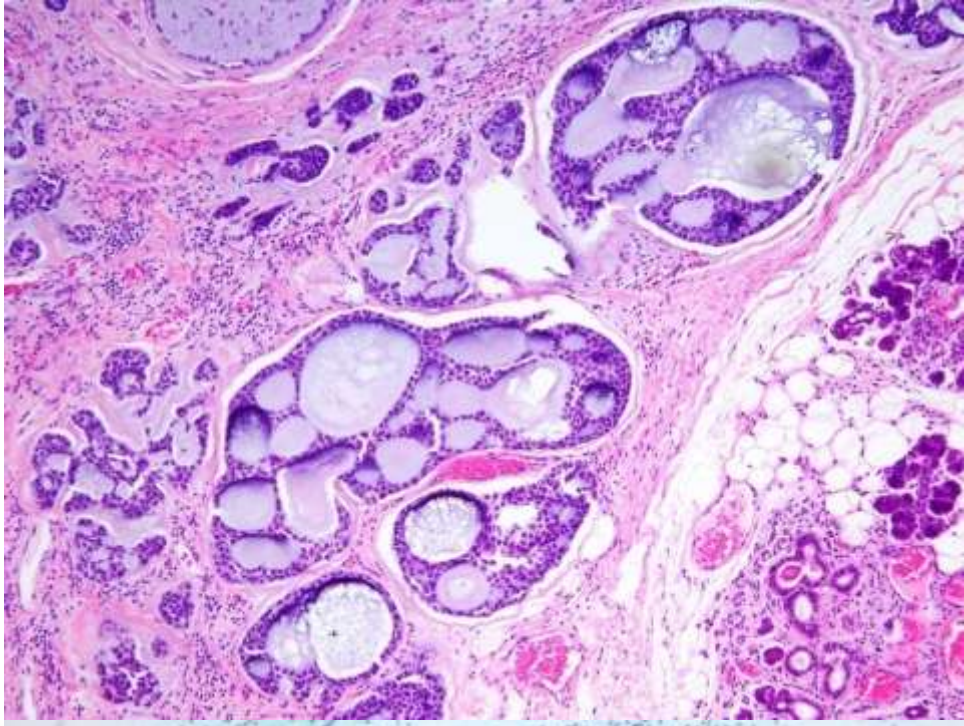

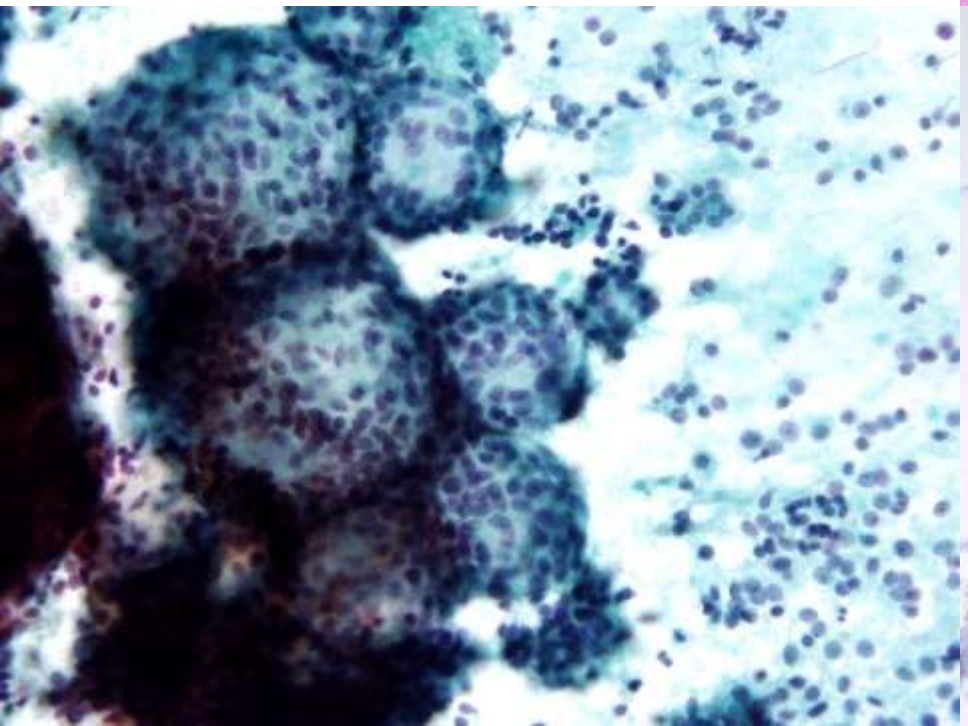

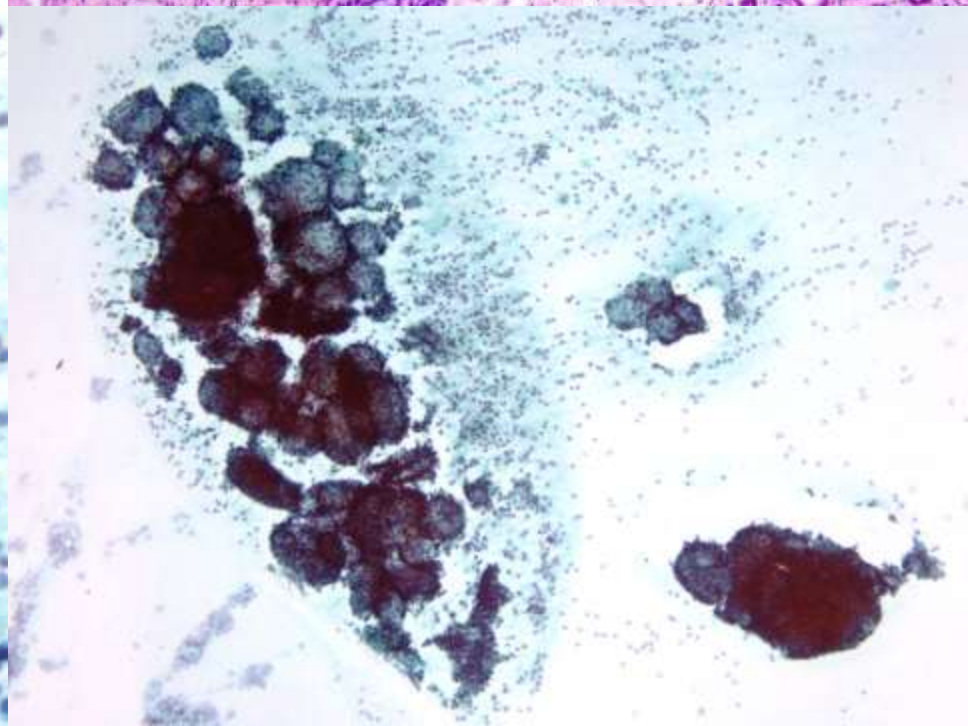

腺様嚢胞癌
（高悪性度）

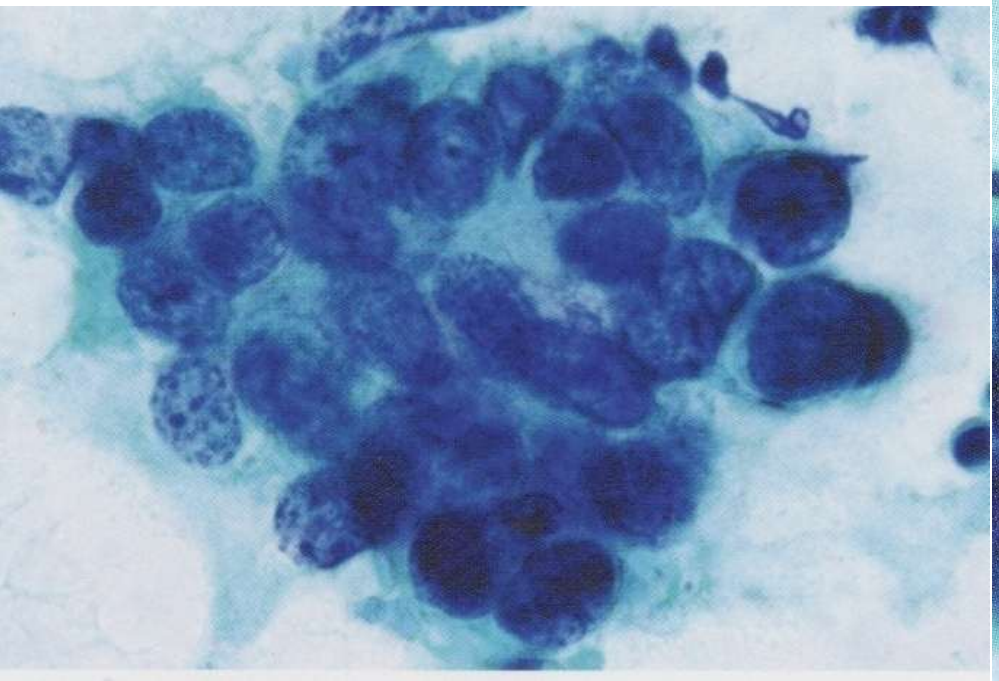

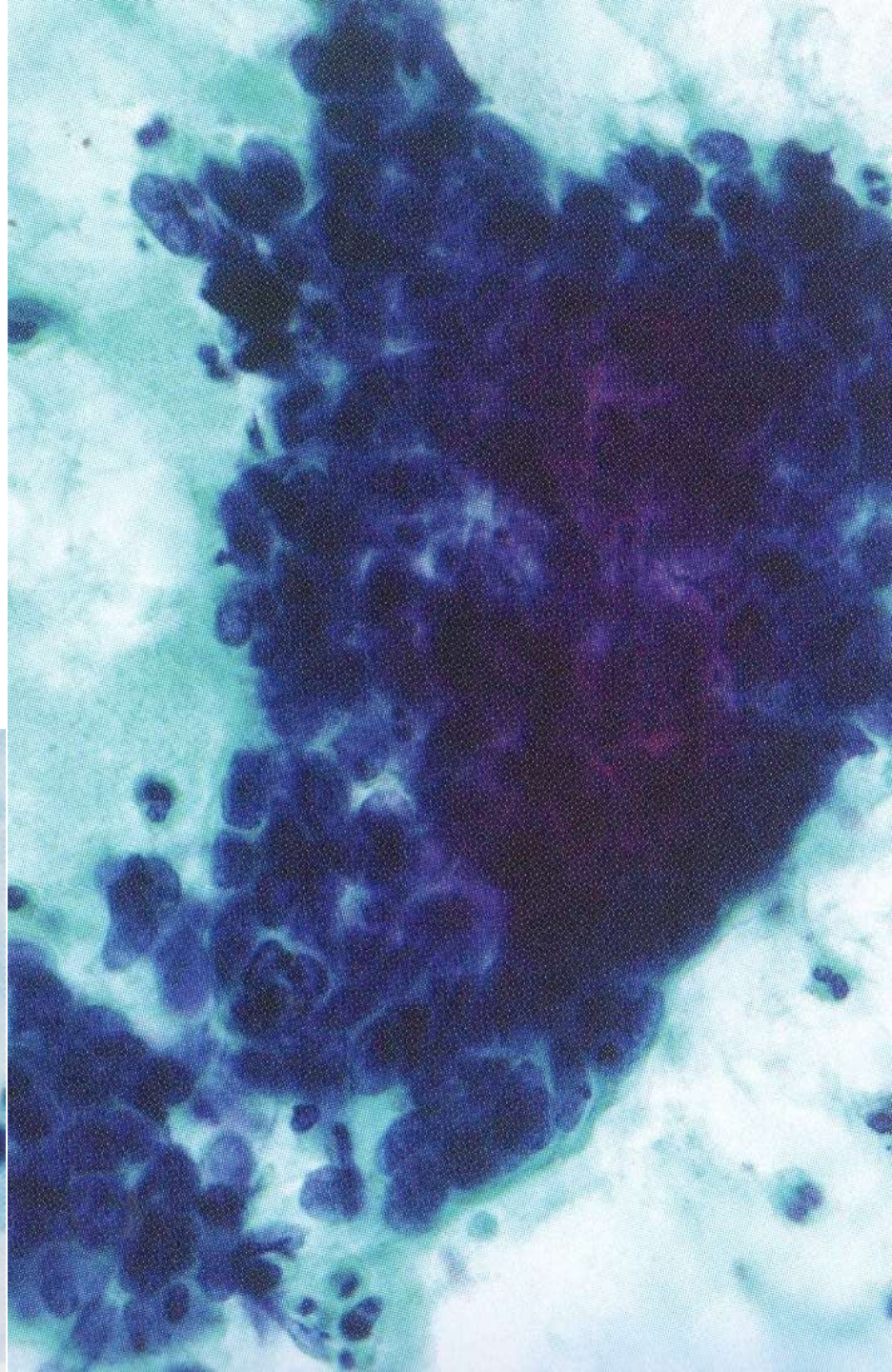

腺癌

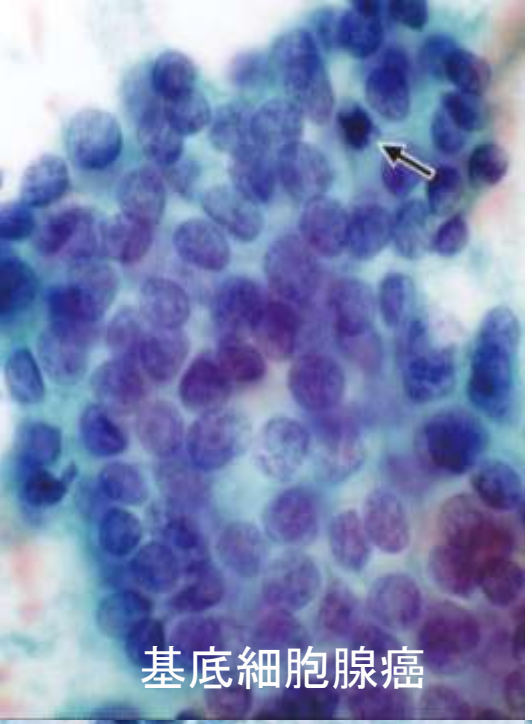
基底細胞腺癌


嚢胞腺癌

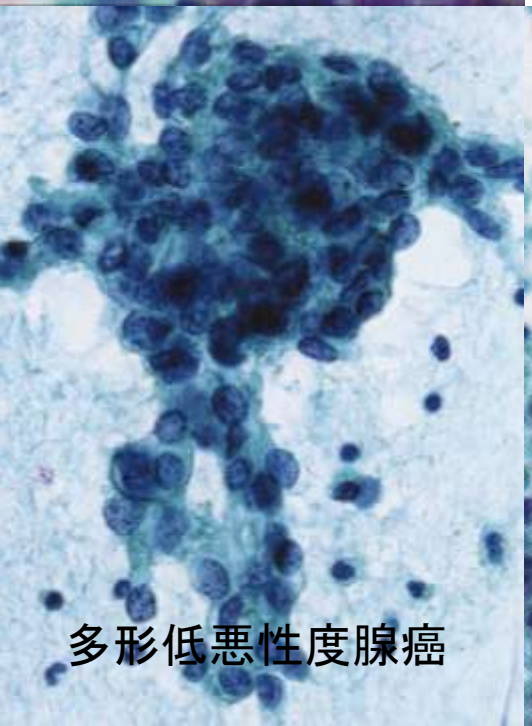
多形低悪性度腺癌

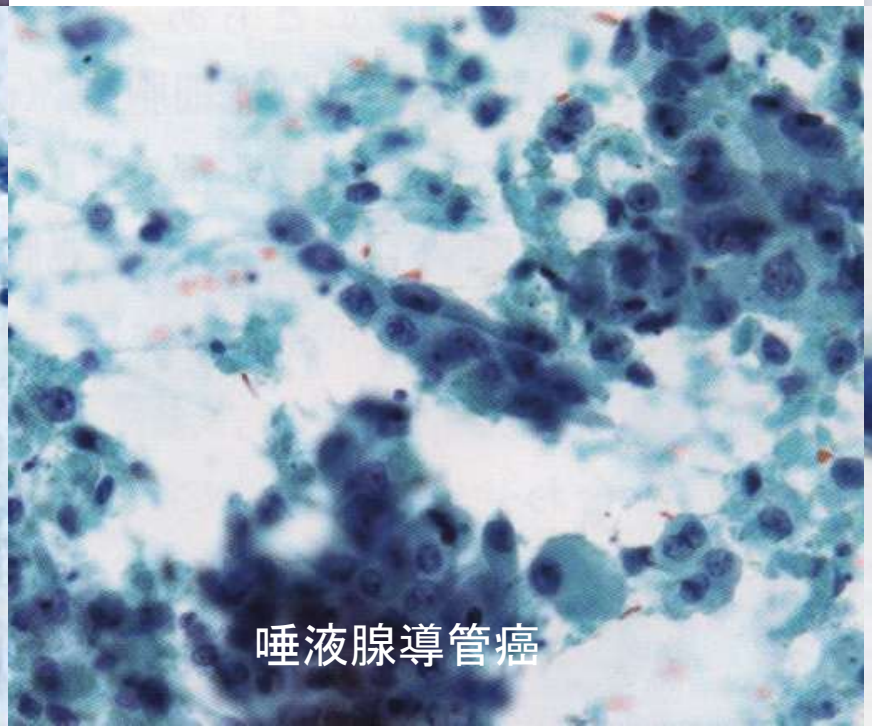
唾液腺導管癌

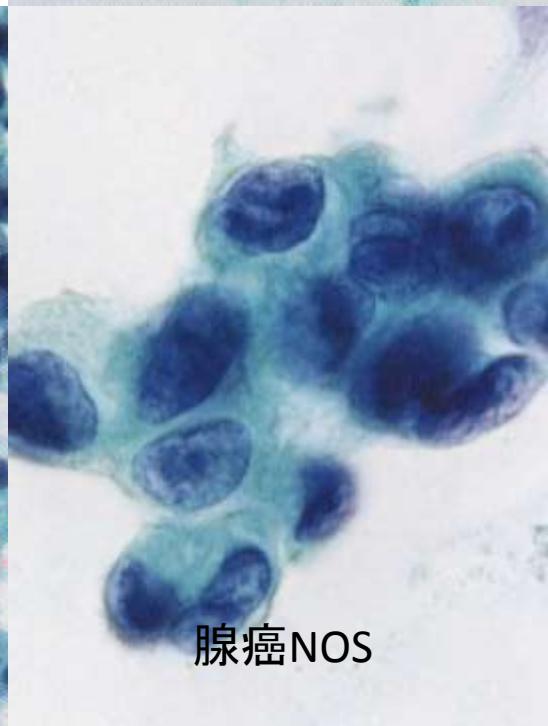
腺癌NOS

耳下腺腫瘍の診断

- 症状

  良性腫瘍、低悪性腫瘍ではサイズの増大は緩やか

  「 痛み」「癒着」「顔面神経麻痺」は悪性三大兆候と呼ばれ、悪性の指標となる

- 画像診断

  超音波エコーが第一選択。必要な場合、造影CTやMRIを行う。

  シンチグラムの適応は限られている。

- 穿刺吸引細胞診

  術前病理診断に役立つ唯一の方法で、外来で施行可能。

  良性病変であれば90%程度は診断可能だが、悪性腫瘍の診断は難しく

  30%程度にとどまる。

耳下腺腫瘍の発生頻度

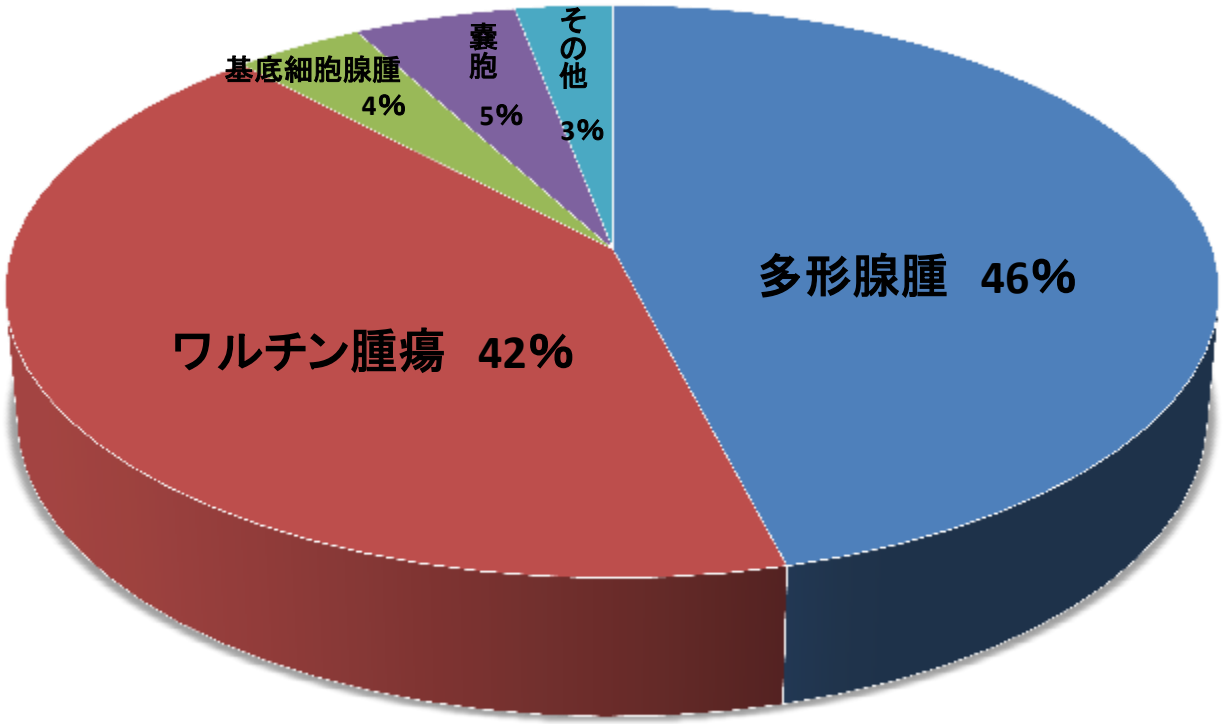

多形腺腫とワルチン腫瘍の比較

	多形腺腫	ワルチン腫瘍
年齢	中～高齢	高齢
性差	女性≧男性	男性＞＞女性
硬さ	弾性硬	やや軟
位置	様々	下極
両側発生	まれ	20%
FNA正診率	80～90%	70～80%
Tcシンチ	集積なし	集積あり

耳下腺腫瘍の分類(WHO分類 2005）

良性腫瘍

多形腺腫
ワルチン腫瘍
基底細胞腺腫
筋上皮腫瘍
オンコサイトーマ
細管状腺腫
脂腺腺腫
リンパ腺腫
導管乳頭腫
嚢胞腺腫

悪性腫瘍

腺房細胞癌
粘表皮癌
腺様嚢胞癌
多形低悪性度腺癌
上皮筋上皮癌
明細胞癌NOS
基底細胞腺癌
脂腺癌
脂腺リンパ腺癌
嚢胞腺癌
粘液腺癌
オンコサイト癌

唾液腺導管癌
腺癌NOS
筋上皮癌
多形腺腫由来癌
癌肉腫
転移性多形腺腫
扁平上皮癌
小細胞癌
大細胞癌
リンパ上皮癌
唾液腺芽腫

耳下腺悪性腫瘍の特徴

① 発生頻度が少ない
組織型別の診断・治療法の確立は難しい

② 組織型が多彩
種類ごとに悪性度が異なり、5年生存率に差がある

③ 術前診断が難しい
病理学的な診断が困難

④ 治療は手術療法が主
放射線療法や化学療法の効果に乏しい

⑤ 耳下腺内に顔面神経が走行する
顔面神経の温存か否かが問題

組織学的悪性度分類

	組織型（含悪性度）	局所切除（顔面神経）	頸部廓清術	5年生存率
高悪性	粘表皮癌（高悪性型） 腺様嚢胞癌（充実型） 腺癌（高悪性） 多形腺腫由来癌（浸潤型） 扁平上皮癌	亜～全摘 神経切除 2cm程度のマージン	TND	50%以下
低悪性	粘表皮癌（低悪性型）	極力神経温存	SND	90%以上
中悪性	上記以外	接する時は切除 1cm程度のマージン	SND	50～90%

診断フロー

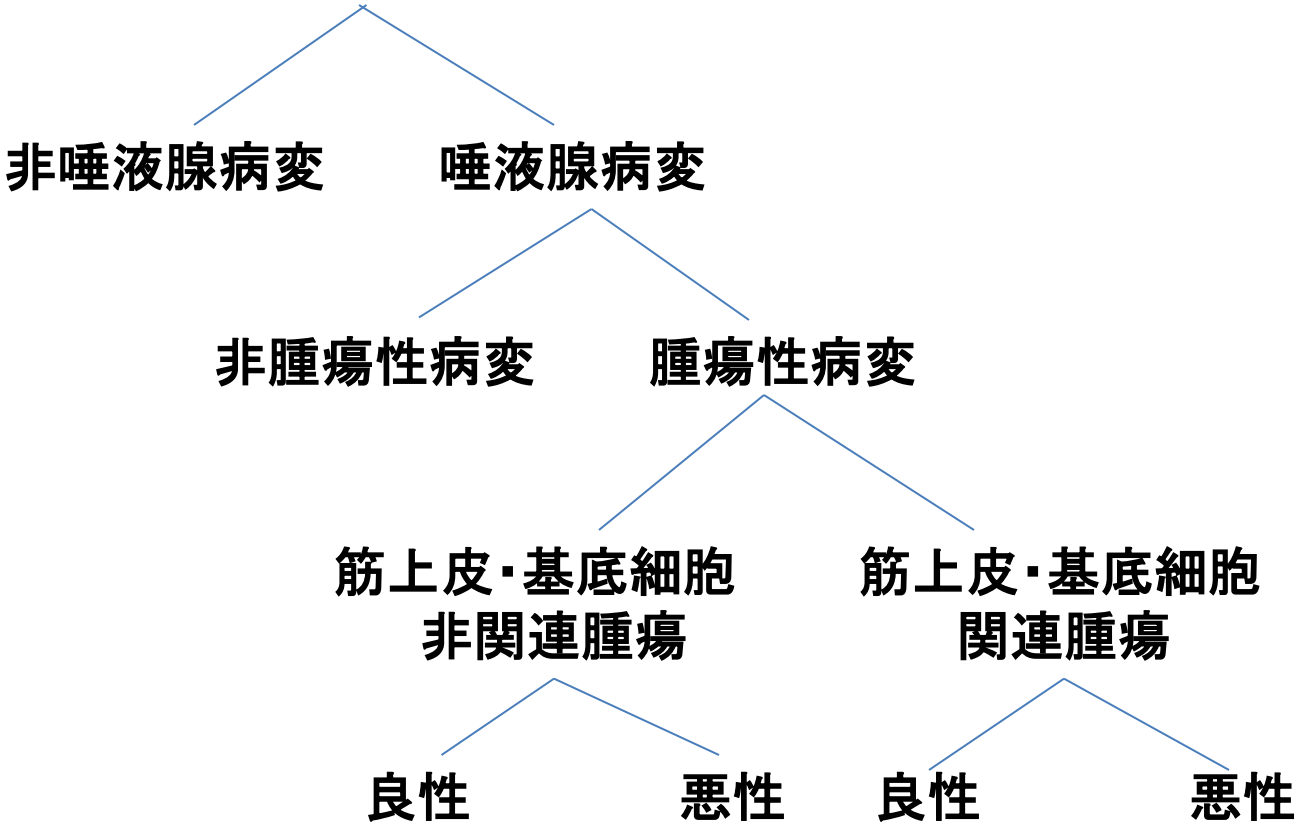
非唾液腺病変
唾液腺病変
非腫瘍性病変
腫瘍性病変
筋上皮･基底細胞
非関連腫瘍
筋上皮･基底細胞
関連腫瘍
良性
悪性
良性
悪性

唾液腺腫瘍の構成細胞と組織型

構成細胞	腫瘍の型		
	A	B	C
管腔細胞（腺房・導管上皮細胞）	○	○	—
非管腔細胞（筋上皮・基底細胞）	—	○	○
腫瘍組織型	**ワルチン腫瘍** 好酸性細胞腫 **腺房細胞癌** **粘表皮癌** 唾液腺導管癌	**多形腺腫** 基底細胞腺腫 **上皮筋上皮癌** 基底細胞腺癌 **腺様嚢胞癌**	**筋上皮腫** 悪性筋上皮腫

唾液腺腫瘍の構成細胞と組織型

構成細胞	腫瘍の型		
	A	B	C
管腔細胞（腺房・導管上皮細胞）	○	○	—
非管腔細胞（筋上皮・基底細胞）	—	○	○
腫瘍組織型	**ワルチン腫瘍** 好酸性細胞腫 **腺房細胞癌** **粘表皮癌** 唾液腺導管癌	**多形腺腫** 基底細胞腺腫 **上皮筋上皮癌** 基底細胞腺癌 **腺様嚢胞癌**	**筋上皮腫** 悪性筋上皮腫

筋上皮･基底細胞関連腫瘍

- 筋上皮･基底細胞関連腫瘍細胞が産生する、基底膜物質や間質粘液は、量の多少はあるものの、この腫瘍群の特徴とされており、組織像に多様性を与える共通の修飾因子となっている
- 形態的には厚い基底膜様構造、偽嚢胞を有する篩状構造、硝子球･粘液球･膠原線維結晶、粘液腫様基質、軟骨基質などとして現れる

唾液腺組織の構成細胞と化生

細胞型	正常唾液腺における細胞名	分化･化生変化
管腔細胞	腺房細胞(漿液性･粘液性) 導管上皮細胞（介在部、線条部、集合管）	粘液細胞 皮脂腺細胞 線毛細胞 扁平上皮細胞 好酸性細胞
非管腔細胞	筋上皮細胞 基底細胞	腫瘍性筋上皮細胞 （軟骨様、粘液腫様、形質細胞様） 扁平上皮細胞 好酸性細胞

良悪性の評価について

- 多形腺腫、基底細胞腺腫、筋上皮腫に核異型や分裂像が目立つ場合、皮膜外進展が見られる場合、それぞれのmalignant counterpartとの鑑別が問題となる。
- 悪性の場合、悪性度をどう評価するかという問題があり、高度の核異型、多数の異型核分裂像、多発性の壊死巣、高度の浸潤性発育などは一般的に高悪性度と判断する所見。
- 粘表皮癌や腺様嚢胞癌等は、種々の悪性度評価法が試みられている。
- 基本的にはHE染色が必要かつ十分。免染の安易な解釈に注意する。

まとめ

- 良性病変は術前に90%診断可能
  多くは多形腺腫とワルチン腫瘍

- 多形腺腫とワルチン腫瘍、何れにも該当しない場合、悪性を疑ってみる

- 悪性の頻度は少なく、かつ多彩。診断も難しい。
  細胞異型のみでなく、出現する構成細胞を加味して判定する必要がある（特に低悪性度）